Endometrioma de pared abdominal posterior a cesárea previa

Rodrigo Vela Elizalde (1), Andrés Vela Intriago (2), Rodrigo Vela Intriago (3)

Rev Fac Cien Med (Quito) 2013; 38: 83-85.

Contexto

La endometriosis es el término empleado para describir la presencia de glándulas endometriales o de estroma en localizaciones anormales fuera del útero [1]. Se da en las siguientes localizaciones por orden de frecuencia: ovarios, ligamentos uterinos, tabique recto vaginal, peritoneo pélvico, cicatrices de la laparotomía, y rara vez en ombligo, vagina, vulva o apéndice [1].

Existen diversas teorías para la génesis de la endometriosis. La teoría retrograda: en 1927 se publico la hipótesis de Sampson, que sugería que la endometriosis se relacionaba con la menstruación retrograda de tejido endometrial a través de las trompas de Falopio hacia la cavidad endometrial [2]. La teoría de la metaplasia celomica, en la cual se ha propuesto la transformación de epitelio celomico en tejido endometrial, aunque esta teoría no está bien documentada por los datos existentes [2]. Actualmente la teoría de la respuesta inmunológica, descrita por Dmowski en 1981, está entre las más aceptadas. Se cree que las mujeres con endometriosis presentan respuesta inmunológica reducida al tejido endometrial ectópico con modificaciones importantes en moduladores de respuesta inmune como alfa-2-macroglobulina [3]. Ocurren alteraciones en la actividad de los macrófagos, moderados por interleuquinas y prostaglandinas, con reducida actividad de las células natural killer [4].

A pesar de que la endometriosis en la cicatriz quirúrgica ocurre con mayor frecuencia después de una cirugía de útero o de trompas de Falopio, este fenómeno también se ha presentado posterior a apendicetomías y plastias inguinales [5]. La prevalencia de endometriomas localizados en la cicatriz abdominal después de operación cesárea se ha informado entre 0.1% a 0.4% [6, 7]. No todas las endometriosis de pared abdominal están caracterizadas por endometriomas, haciendo mucho más complejo el diagnostico cuando no se presentan las masas [8]. El tratamiento de los endometriomas de pared abdominal es quirúrgico, e implica la exceresis completa de la lesión [9].

Presentación del caso

Se trató de una mujer de 39 años de edad, que se presentó a consulta en agosto del 2012, con cuadro clínico de dolor abdominal crónico localizado cerca del margen de la incisión de Pfannenstiel (por cesárea más salpinguectomia bilateral previa hace 1 año). Además refería que el dolor se intensificaba durante la menstruación. En una escala de dolor de 10 puntos, este llegaba a 9/10 en el tercer día de menstruación. Presentaba antecedentes ginecológicos obstétricos de 4 gestas, 2 partos, 1 cesárea y 1 aborto. Refirió además la presencia de una masa a la palpación, cerca de la incisión previa de la cesárea. No presentaba otros síntomas asociados en ningún otro aparato o sistema.

Al examen físico abdominal en la zona del hipogastrio, durante la palpación se detectó una masa de tamaño variable, de bordes irregulares. El resto del abdomen era blando, depresible, no doloroso, sin signos de irritación peritoneal. En el ultrasonido se evidenció un área hipoecogénica, bien delimitada, envolviendo el plano subcutáneo y/o musculo aponeurótico; **(foto 1-A y 1-B)**.

Una vez evidenciado el endometrioma de pared se procedió a la excéresis completa de la lesión, dejando márgenes de seguridad para evitar recidivas posteriores; **(foto 2)**. En el estudio anatomo-patológico de la masa, en la macroscopía se observó fragmentos de tejido celular subcutáneo que medían 3 cm, de color pardo gris, compactos y congestivos; **(foto 3-A)**. En la microscopia los cortes mostraron glándulas endometriales en un estroma fibroadiposo, con un amplio y difuso

1 Médico, Cirujano general. Jefe de Cátedra y Profesor titular de Cirugía, Universidad Estatal de Guayaquil.
2 Médico, Residente de Ginecologia y Obstetricia; Hospital del IESS Teodoro Maldonado Carbo.
3 Médico, Residente Postgradista de Cirugía General; Hospital Luis Vernaza.

Correspondencia:
Dr. Andrés Vela I.

Email:
andres_vela16@hotmail.com

Palabras clave
Endometriosis, Endometrioma, Tumor de pared abdominal, Reporte de caso.

Recibido:
07 – Enero – 2013
Aceptado:
21 – Marzo – 2013

Artículo con licencia Creative Commons 4.0 Internacional para Reconocimiento – No comercial –Sin obras Derivadas

infiltrado de linfocitos, edema y congestión vascular; **(foto 3-B)**.
La paciente fue dada de alta satisfactoriamente, sin ninguna complicación o recidiva posterior.

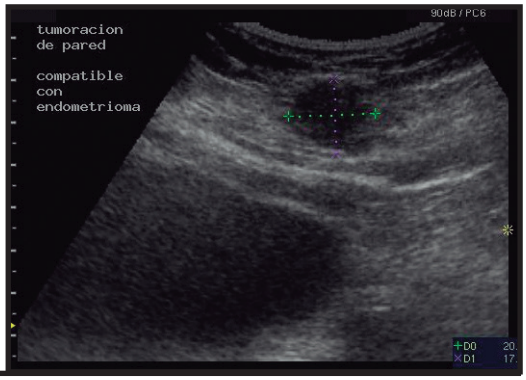

Panel A: Presencia de una masa compleja heterogénea localizada en pared abdominal, de 2.3 x 1.8 cm.

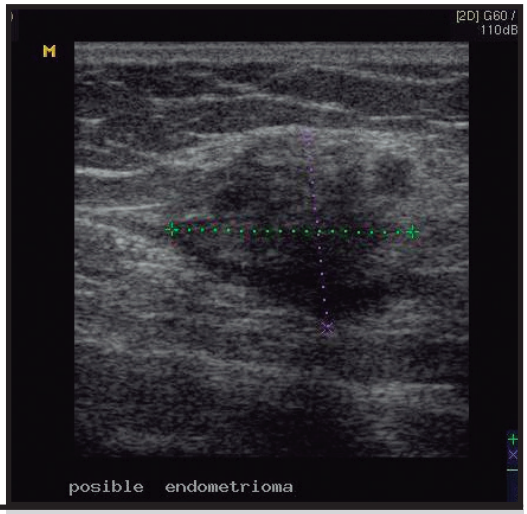

Panel B: Localización de la tumoración de pared en tejido celular subcutáneo.

Foto 1. Imágenes del ultrasonido pélvico realizado a la paciente.

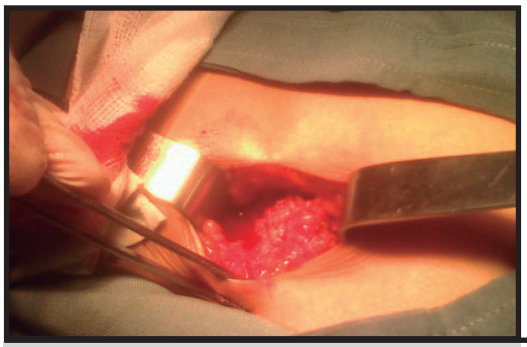

Foto 2. Imagen transoperatoria en la cual se evidencia una masa compatible con endometrioma en tejido subcutáneo.

Panel A: Aspecto macroscópico del endometrioma extirpado.

Panel B: Corte microscópico, en el cual se evidencian glándulas endometriales.

Foto 3. Imágenes del estudio anatomopatológico de la masa extirpada.

Comentario

La endometriosis es el término empleado para describir la presencia de glándulas endometriales o de estroma en localizaciones anormales fuera del útero. Puede tener una presentación clínica como masa de la pared abdominal, llevando así a confusión diagnostica, motivo por el cual debe estar presente en el diagnostico diferencial de masas de pared abdominal sobretodo en mujeres en edad fértil que se han realizado un procedimiento ginecológico quirúrgico previo.

El estudio ultrasonográfico de la pelvis se ha mostrado como el procedimiento diagnóstico más simple y eficaz de que se dispone en la actualidad [10]. La evaluación morfológica ultrasonográfica de los quistes endometriósicos revela estructuras quísticas, con formato redondeado, márgenes regulares, eco textura homogénea e hiperecogénica, con ecos internos difusos de baja ecogenicidad. Otros quistes presentan contenido interno de maneras diversas, desde masas anecogénicas hasta formaciones ecogenicas, con septos múltiples o proyecciones solidas. Algunos autores describen el aspecto "*ground glass*" o nevado fino y homogéneo, como imagen característica del endometrioma [11]. En cuanto a la endometriosis extra genital, a la ultrasonografía estas masas se presentan como formaciones solidas hipoecogénicas, de límites imprecisos e irregulares.

Los endometriomas de pared son resultado de la inoculación de células endometriales directamente en tejido celular subcutáneo o fascia abdominal, conllevando así la aparición típica de su cuadro clínico de dolor localizado durante la menstruación y

la subsecuente formación de los endometriomas. La incidencia real de los endometriomas de pared es difícil de determinar, pero se estima que comprende alrededor de 0.03% a 0.15% y desde el periodo inicial de la cirugía hasta el inicio de los síntomas el tiempo es de 5 años [12]. La no realización del cierre del plano peritoneal visceral y parietal en la incisión de la cesárea está relacionada con una mayor incidencia de endometriomas de pared abdominal [13].

La clave en el tratamiento de los endometriomas de pared abdominal es la excéresis completa quirúrgica dejando siempre márgenes de seguridad para evitar recidivas posteriores [9]. El uso de progestágenos, anticonceptivos orales, o danazol, no es efectivo y solo brinda alivio parcial de los síntomas en estos casos.

Se debe efectuar un correcto análisis de este tipo de casos, evaluando debidamente la historia clínica y el examen físico, planteando esta posibilidad como diagnostico diferencial en pacientes que presenten dolor de tipo cíclico, cercano a la incisión de algún tipo de cirugía ginecológica previa, especialmente posterior a cesáreas.

Conflictos de interés

Ninguno declarado por los autores.

Financiamiento

Fondos propios de los investigadores.

Referencias

1. Kumar V, Cotran RS, Robbins SL. Patología Humana. Séptima edición. Madrid: Elsevier; 2003.
2. Hopkins J, Lambrou NC, Morse AN, Wallach EE. Ginecología y Obstetricia. Madrid: Marban; 2005.
3. Dmowski WP, Deficient celular inmunity in endometriosis. Am J Obstet Gynecol 1981; 141: 377-83.
4. Olive DL, Weinberg JB, Haney AF. Peritoneal macrophages and infertility: the association between cell number and pelvic pathology Fertil Steril 1985; 44: 772-7.
5. Steck MWD, Helwing EB. Cutaneous endometriosis. JAMA 1965; 191: 101-4.
6. Higginbottom J. Termination of pregnancy by abdominal hysterotomy. Lancet 1973; 1: 937-8.
7. Kale S, Shuster M, Shangold J. Endometrioma in a cesarean scar: case report and review of the literature. Am J Obstet Gynecol 1971; 111: 596-7.
8. Cardenas-Lailson L, Berlanga-Ramirez F, Athie-Athie A, Gonzales-Parada F, Villanueva-Egan L. Endometrioma de pared abdominal: Caracteristicas clinicas y resultados del tratamiento quirurgico. Cirujano General 2002; 24 (4): 295-299.
9. Ding DC, Hsu S. Scar endometriosis at the site of cesarean section. Taiwan J Obstet Gynecol 2006; 45 (3): 247-249.
10. Bajo Arenas JM. Ultrasonografía Ginecológica. Madrid: Marban; 2002.
11. Pastore AR. Ultrasonografía en Ginecología y Obstetricia. Segunda edición. Colombia: Editorial Amolca; 2012.
12. Chatterjee SK. Scar endometriosis: a clinicopathologic study of 17 cases. Obstet Gynecol 1980; 56 (1): 81-84.
13. Minaglia S, Mishell DR, Jr., Ballard CA. Incisional endometriomas after Cesarean section: a case series. J Reprod Med 2007; 52 (7): 630-634.