

Ginecomastia una realidad subestimada: serie de casos

José Julián Pérez Vaca¹, Cristina Gabriela Ríos Orozco²

¹ Especialista en Cirugía General. Médico Tratante del Servicio de Cirugía General del Hospital General Quevedo IESS.

² Médico. Postgradista de Medicina Interna. Residente de cuarto año. Facultad de Postgrado. Escuela de Medicina. Universidad de Especialidades Espíritu Santo. Guayaquil. Ecuador.

Correspondencia: José Julián Pérez; jose.julian.perez.vaca@gmail.com

Recibido: 23 octubre 2019; **Aceptado:** 29 noviembre 2019

Resumen

Introducción: La ginecomastia es una patología benigna frecuente pero muy poco estudiada, caracterizada por el desarrollo de la mama en el hombre dándole una apariencia femenina, lo que puede ocasionar estrés emocional y a su vez retrasa o evita que el paciente acuda a consulta médica especializada. Debido a que no se acompaña de signos de malignidad, la mayoría de médicos generales sólo la consideran una alteración estética; sin embargo, el tratamiento quirúrgico de fácil realización ayuda al paciente a restaurar su autoestima.

Presentación de casos: Durante el periodo febrero – noviembre del 2019 se presentaron ocho casos de ginecomastia que corresponde a la cuarta causa más frecuente de procedimientos quirúrgicos en el Hospital General Quevedo IESS. La edad de los pacientes se ubicó entre 17 y 30 años. El tratamiento quirúrgico de elección fue mastectomía subcutánea. El promedio de estancia hospitalaria fue de 1.3 días, el tiempo de retiro de drenaje aspirativo fue entre el tercer y quinto día y la complicación quirúrgica más frecuente (50%) fue el seroma.

Conclusiones: Esta serie de casos demuestra la importancia del diagnóstico de la ginecomastia, del tratamiento quirúrgico subcutáneo y el cuidado post-quirúrgico para lograr equilibrio biopsicosocial del individuo. Aunque hace falta más evidencia, en lo posible se debería realizar mastectomías subcutáneas que carecen de complicaciones quirúrgicas graves.

Palabras clave: Ginecomastia, mastectomía, herida quirúrgica

Gynecomasty an underestimated reality: a case series

Abstract

Background: Gynecomastia is a common but little studied benign pathology, characterized by the development of the breast in men giving it a feminine appearance, which can cause emotional stress and in turn delays or prevents the patient from going to a specialized medical consultation. Because it is not accompanied by signs of malignancy, most general practitioners consider it only an aesthetic alteration; however, the easy-to-perform surgical treatment helps the patient restore self-esteem.

Cases presentation: Case series: During the period February - November 2019, there were 8 cases of gynecomastia, which corresponds to the fourth most frequent cause of surgical procedures at the General Hospital of Quevedo IESS. The age of the patients was between 17 and 30 years. The surgical treatment of choice was subcutaneous mastectomy. The mean hospital stay was 1.3 days, the suction drain removal time was between the third and fifth day, and the most frequent surgical complication (50%) was seroma.

Conclusions: This series of cases demonstrates the importance of gynecomastia diagnosis, subcutaneous surgical treatment and post-surgical care to achieve bio-psycho-social balance of the individual. Although more evidence is needed, subcutaneous mastectomies that lack serious surgical complications should be performed whenever possible.

Keywords: Gynecomastia, mastectomy, surgical wound

Citación: Pérez Vaca JJ, Ríos Orozco CG. Ginecomastia una realidad subestimada: serie de casos. Rev Fac Cien Med (Quito) 2019;44(2): 54-59



Introducción

La palabra ginecomastia hace referencia al crecimiento benigno de las mamas en varones [1]. Es la anomalía mamaria más frecuente en el sexo masculino, se estima que la prevalencia en adolescentes es del 3.9% al 64.4% y en adultos entre el 30% y el 70% [2,3]. En nuestro medio no existen datos de prevalencia de esta patología ni sobre el impacto psicosocial que ocasiona en el individuo que lo sufre. Posiblemente, esto se debe a la falta de relevancia que el médico de atención primaria da a la ginecomastia al considerarla tan solo como una alteración estética, que no intervendrá en la salud del paciente, olvidando el bienestar emocional como parte del concepto de salud integral, lo que retrasa o evita la valoración por un especialista.

Clínicamente se caracteriza por la presencia de una masa firme o elástica por detrás y alrededor de la areola. Generalmente es bilateral, aunque en alrededor del 20% de los pacientes se presenta en forma unilateral [4,5]. El motivo principal de consulta en la mayoría de los casos es el impacto emocional de poseer mamas de aspecto femenino, esto produce un comportamiento de ocultación durante su vida diaria por miedo al estigma social [4,5], y en muchos de los casos también constituye la causa de demora en el reconocimiento de su patología, así como de la valoración médica especializada.

La ginecomastia puede ser fisiológica y se produce por un exceso de estrógeno circulante en relación con la testosterona, durante tres periodos de la vida: en el periodo neonatal por acción de los estrógenos placentarios en los tejidos mamaros neonatales y tiene una prevalencia del 60% al 90%; en la adolescencia se atribuye a un exceso de estradiol circulante relacionado con la testosterona circulante y presenta una prevalencia del 33% [1,6] y en el envejecimiento se debe a la disminución de las concentraciones circulantes de testosterona. La prevalencia más alta se presenta a la edad de 50 a 80 años, con el 24% a 65% de hombres afectados [1,6].

La ginecomastia secundaria puede originarse por medicamentos (digitálicos, estrógenos, esteroides anabólicos, diazepam, reserpina, teofilina, verapamilo, antidepresivos tricíclicos y furosemida), enfermedades endócrinas (hipertiroidismo, hipotiroidismo), enfermedades hepáticas (cirrosis), tumores de células germinales (seminoma, teratoma, coriocarcinoma), y alteraciones en la nutrición, entre otros [1,6].

La mayoría de los autores indican que se puede hablar de ginecomastia cuando se palpa un botón mamario de más de dos centímetros de grosor. Sin embargo, para establecer un diagnóstico es importante tomar en cuenta los siguientes aspectos: a) en la historia clínica indagar sobre la duración de los síntomas, presencia de dolor o sensibilidad, secreción por el pezón o cambios dérmicos, datos de pobre virilización y masas o aumento de tamaño testiculares, pérdida reciente de peso, así como si existe historia de criptorquidia, paperas, enfermedad renal o hepática, y fármacos utilizados en los últimos meses; b) en antecedentes familiares buscar síndrome hiper-aromatasa, cáncer mama BRCA2 positivo en familiares de primer grado y la influencia de la patología en la autoestima del paciente [7]; c) al realizar el examen físico hay que determinar si la ginecomastia es de predominio glandular o graso para determinar el tipo de cirugía a realizar; d) en laboratorio hay que valorar la función renal, hepática y tiroidea, así como establecer los valores de testosterona, estradiol, hormona leutinizante que sirven para determinar una insuficiencia testicular primaria o un hipogonadismo secundario, y por último; e) es importante realizar mamografía y ecografía para diferenciar los tejidos mamaros (graso y parenquimatoso) y descartar signos sospechosos de malignidad [8]. El diagnóstico diferencial se debe realizar con patologías que asemejen la ginecomastia como lipomas, hipertrofia del pectoral, neurofibromas y angiomas.

La clasificación de la ginecomastia se realiza tomando en cuenta el tamaño de la mama, exceso de piel y ptosis del complejo areola-pezón [1] (**Tabla 1**).

Tabla 1. Clasificación de la Ginecomastia

Grado	Descripción
I	Aumento leve de tamaño sin redundancia de piel.
IIA	Aumento moderado de tamaño sin redundancia de piel.
IIB	Aumento moderado de tamaño con redundancia de piel.
III	Aumento notable de tamaño sin redundancia de piel y ptosis.

Fuente: [1].

El tratamiento de la ginecomastia fisiológica está pocas veces indicado. La ginecomastia puberal es transitoria, por lo que se debe realizar una vigilancia periódica junto con apoyo psicológico debido a que el 90% de los casos cederá espontáneamente. El tiempo de evolución es un factor principal para decidir si amerita tratamiento. Si persiste por más de 24 meses es poco probable que se resuelva espontáneamente. Cuando la ginecomastia se debe a deficiencia de andrógenos, la administración de testosterona puede causar su regresión. Cuando es causada por medicamentos se suspenden si es posible. Cuando se debe a defectos endocrino se trata en forma específica. Se considera el tratamiento quirúrgico si la ginecomastia es progresiva y no responde a otros tratamientos [1].

Dentro del tratamiento quirúrgico existen varias técnicas y su aplicación dependerá principalmente del grado de ginecomastia y de la distribución y progresión de sus componentes graso y glandular.

Las técnicas más utilizadas son: a) Exéresis abierta, que consiste en la extracción en bloque de la glándula mamaria de forma subcutánea, existiendo varios tipos de incisiones para el abordaje quirúrgico (surco submamario, línea axilar media, axila, periareolar simple y periaareolar extendida); esta técnica se recomienda en los casos con aumento mamario de predominio glandular, b) Liposucción, que se inicia con el marcaje, se efectúa incisiones de tres mm en la zona lateral de cada surco submamario, se infiltra la zona con una solución de Klein y a través de las incisiones descritas se realiza la aspiración; esta técnica se recomienda cuando la ginecomastia es de predominio

graso [9] y, c) Combinación de técnicas que consiste en la ayuda de las dos anteriores y se recomienda cuando la hipertrofia glandular se limita a la zona periareolar y el resto del aumento mamario es de carácter graso.

Presentación de casos

En el Hospital General Quevedo IESS, se realizaron un total 621 cirugías de forma electiva en el periodo febrero – noviembre del 2019, de las cuales ocho correspondieron a mastectomías subcutáneas (1.28%). En esta serie, tres pacientes (37.5%) tuvieron ginecomastia bilateral, cinco (62.5%) ginecomastia unilateral y todos con un grado de ginecomastia IIA (**Figura 1**).

Los pacientes provinieron de la zona urbana y rural de la ciudad de Quevedo, la media de edad fue de 23 años (rango 17 a 30 años). Ningún paciente refirió antecedentes de alcoholismo, ingesta de medicación de manera crónica o familiares de primer grado con cáncer de mama.

El motivo de consulta de todos los pacientes fue el aumento del tamaño de la glándula mamaria e inconformidad por su apariencia física. Refirieron un tiempo de evolución de su patología mayor a un año. Al examen físico, dos pacientes presentaron sobrepeso. Ningún paciente presentó signos específicos de hipogonadismo o alteraciones fenotípicas.

Una vez realizado el diagnóstico clínico de ginecomastia, los exámenes complementarios revelaron que todos los pacientes exhibieron valores normales de prolactina y, aquellos pacientes con antecedente de sobrepeso tenían exámenes compatibles con dislipidemia. El re-

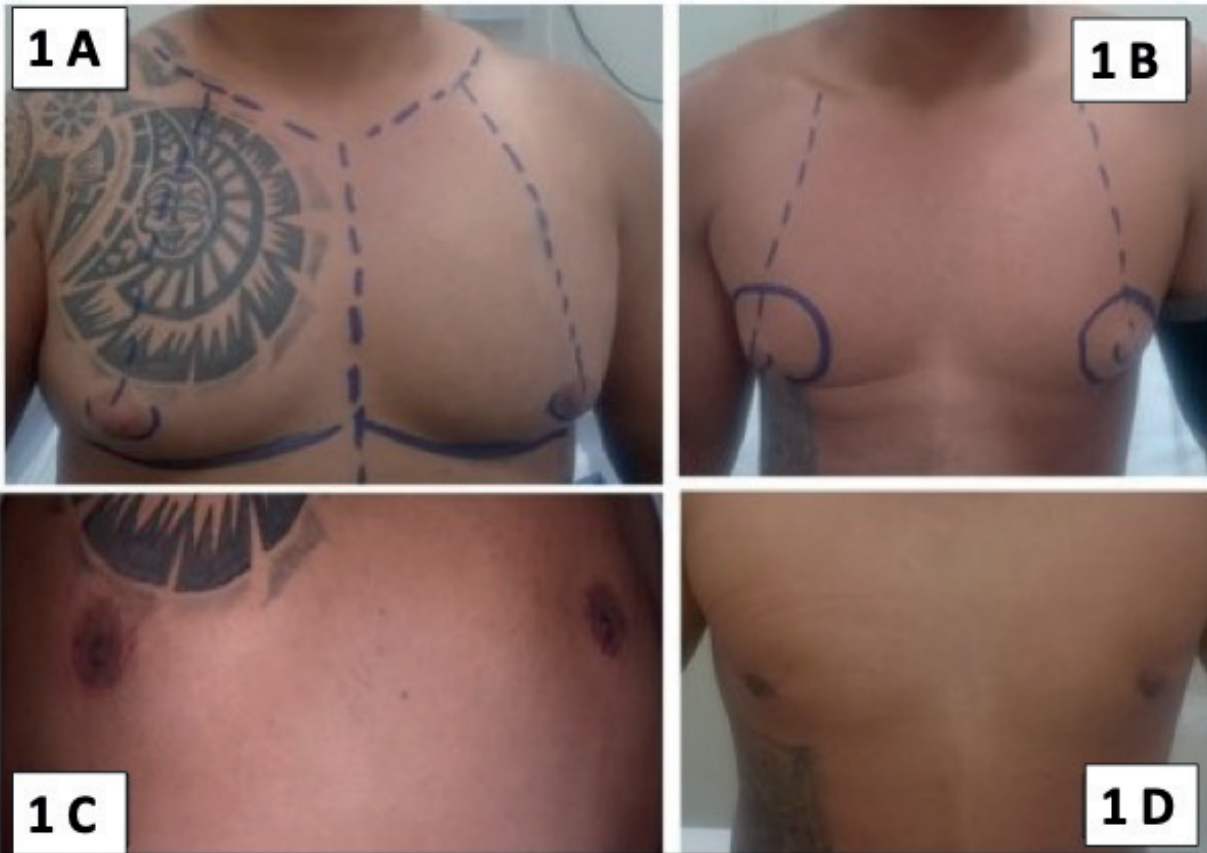

Figura 1. 1A y 1B pacientes prequirúrgicos con ginecomastia. 1C y 1D pacientes posquirúrgicos con exéresis abierta infra alveolar.

porte de imagenología en el 100% de los pacientes reportó hiperplasia de la glándula mamaria compatible con ginecomastia.

Confirmado el diagnóstico clínico – imagenológico y descartada alguna patología de tipo endócrina se procedió a realizar el tratamiento quirúrgico mediante una mastectomía subcutánea. El abordaje quirúrgico fue periareolar inferior, con disección del complejo areola-pezones dejando un colchón de tejido retroareolar de un centímetro con el fin de evitar un posterior hundimiento y proporcionar una proyección del complejo. Subsiguientemente, se liberó la piel periareolar manteniendo un plano de disección que proporcione vascularización de la piel, se disecó el plano profundo sobre la fascia del músculo pectoral mayor y se extirpó el tejido mamario seguido de hemostasia de forma cuidadosa y colocación de un drenaje aspirativo. Finalmente, se procedió a realizar una sutura intradérmica **Figura 2**.

Los pacientes con mastectomía subcutánea bilateral tuvieron una estancia hospitalaria de 48 horas para manejo del dolor y los de mastectomía unilateral una estancia hospitalaria de 24 horas. Todos los pacientes fueron dados de alta con drenaje aspirativo, el mismo que fue retirado entre el tercer y quinto día teniendo como indicación de retiro una producción serosa <30 mL. Dentro de las complicaciones observamos que el 50% de los pacientes presentaron seroma dentro de los primeros 30 días, que fue resuelto únicamente con punción y aspiración con aguja. Un paciente (antecedente de cicatrices con queloides) que corresponde al 12.5% presentó cicatriz hipertrófica. Los reportes anatómo-patológicos en el 100% resultaron lesiones benignas.

Discusión

La ginecomastia es una enfermedad multifactorial con etiología imprecisa en la mayoría de

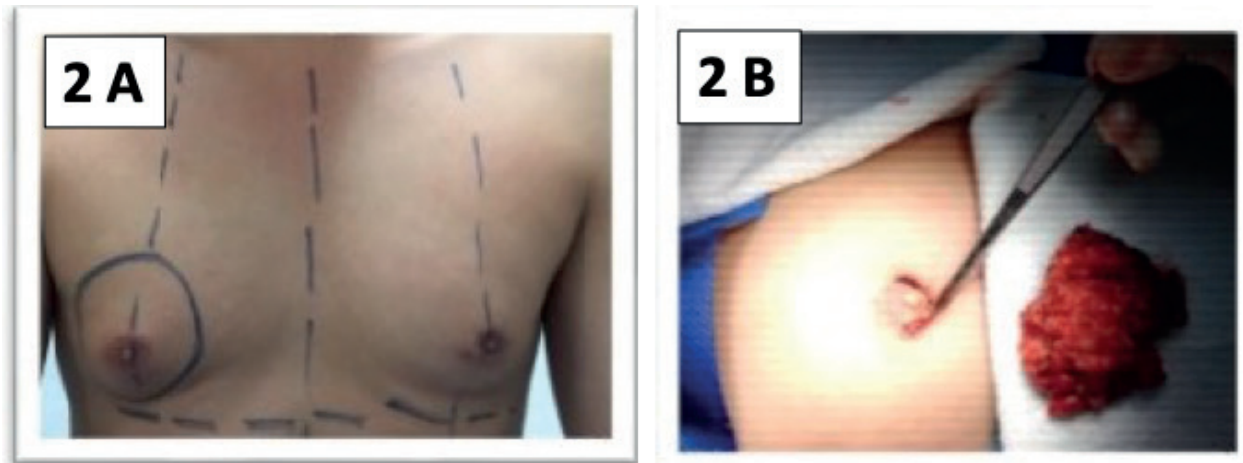


Figura 2. 2A Ginecomastia unilateral. 2B técnica quirúrgica periareolar inferior.

los pacientes, siendo la disminución de la actividad androgénica la causa más frecuente en hombres de edad avanzada; sin embargo, es importante evaluar individualmente cada caso para que la enfermedad no pase inadvertida.

La prevalencia de la ginecomastia reportada en la literatura médica es variable (3.9 a 70%, dependiendo de edad) [2,3], lamentablemente en nuestro país no se conoce su prevalencia. En el Hospital Quevedo IESS la ginecomastia ocupó el cuarto lugar en procedimientos quirúrgicos comúnmente realizados, por lo que es importante tener una actualización sobre el diagnóstico y manejo de esta patología.

Dentro del tipo de cirugía elegido, al 100% de los pacientes se les realizó excéresis abierta periareolar inferior debido a que con esta técnica tenemos más experiencia y además podemos realizar una correcta hemostasia en contraste con la liposucción donde existe mayor riesgo de hematomas. El promedio de estancia hospitalaria en nuestra serie fue de 1.3 días, resultado que coincide con el presentado en un estudio mexicano con una estancia hospitalaria promedio de un día [10], lo que significa que este tipo de cirugía es de resolución rápida. Dentro de las complicaciones, el seroma fue el que se presentó con mayor frecuencia (50%). Esta frecuencia es mayor a la presentada en estudios similares como el de Calderón W, donde la complicación por seroma tiene menos frecuencia, pero presentan otro tipo de

complicaciones como hematomas y equimosis con el 3.8% [11], que nosotros no observamos. En conjunto estas complicaciones son consideradas menores y esperables por la naturaleza y el tipo de cirugía.

Si bien, la ginecomastia es una patología benigna clínica e imagenológicamente, todas las piezas quirúrgicas fueron enviadas al laboratorio de patología, cuyo resultado concuerda con el diagnóstico clínico en el 100% de los casos reportados como hiperplasia de la glándula mamaria. Los limitados estudios de ginecomastia en el Ecuador no permiten conocer la frecuencia real de la enfermedad, por lo que es importante extender los estudios de este problema desde el primer nivel de atención, de modo que el Ecuador cuente con datos fidedignos y sobre todo para brindar el tratamiento adecuado a las personas que lo necesitan. Existen algunas técnicas quirúrgicas para el tratamiento de la ginecomastia, pero la exéresis abierta infraareolar tiene buenos resultados estéticos y puede llevarse a cabo en cualquier nivel de atención hospitalario. Es importante realizar una buena educación sobre el manejo post-quirúrgico, el manejo de drenajes y la colocación correcta de la faja para evitar posibles complicaciones como el seroma y hematoma.

Conflicto de intereses

Los autores declaran no tener conflicto de intereses.

Contribución de los autores

Todos los autores han realizado conjuntamente y a partes iguales la argumentación y redacción del presente reporte.

Financiamiento

No se recibió patrocinio de ningún tipo para llevar a cabo el presente trabajo.

Agradecimiento

Al Hospital General Quevedo IESS.

Disponibilidad de datos

Los datos que sustentan este manuscrito están disponibles bajo solicitud del autor de correspondencia.

Referencias

1. Brunicardi C, editor. Schwartz Principios de cirugía. México D.F.: McGraw-Hill Interamericana; 2015.
2. Barros AC, Sampaio M de C. Gynecomastia: physiopathology, evaluation and treatment. Sao Paulo Med J. 2012;130(3):187-97.
3. Carlson H. Approach to the patient with gynecomastia. J Clin Endocrinol Metab. 2011;96(1):15-21.
4. Oroz J, Pelay M, Roldán P. Ginecomastia. Tratamiento quirúrgico. Anales del Sistema Sanitario de Navarra. 2005;28 (2):109-16.
5. Nuñez FJ, Artola E, Cancela V, Fernández C, Palacios JR, Ginecomastia. Fisiopatología y actualización de las opciones terapéuticas. Bol Pediatr 2010; 50: 263-71.
6. Braunstein G, Anawalt B. Epidemiology, pathophysiology, and causes of gynecomastia. [Internet]. Holland-United States: UpToDate Uptodate.com; 2019. Disponible en: <https://www.uptodate.com/contents/epidemiology-pathophysiology-and-causes-of-gynecomastia>
7. Barrantes Rodríguez K. Ginecomastia: manifestaciones, etiología, abordaje diagnóstico y tratamiento. Med Leg Costa Rica [online]. 2016;33 (1):205-10. Disponible en: https://www.scielo.sa.cr/scielo.php?pid=S1409-00152016000100205&script=sci_abstract&lng=es
8. Bailey SH, Guenther D, Constantine F, Rohrich RJ. Gynecomastia management: An evolution and refinement in technique at UT Southwestern Medical Center. Plast Reconstr Surg Glob Open. 2016;4 (6):e734.
9. Ruiz B, Raigosa M, Salvador L. Nuevo paradigma del tratamiento quirúrgico de la ginecomastia. Cir Plast Ibero-latinoam. 2013;39(2):121-7.
10. Campos C, Hurtado L, Basurto E, Zaldivar R. Cirugía de corta estancia en sábados, domingos y días festivos, experiencia en el Servicio de Cirugía General del Hospital General de México, O.D. Cir Gen. 2012;34 (2):130-3.
11. Calderón W, Cabello R, Calderón D, Olguin F, Israel G. Tratamiento quirúrgico de la región mamaria masculina prominente. Cir Plast Ibero-latinoam. 2010; 36(1):19-24.