

Recuperación de la fertilidad en una paciente estéril, mediante microcirugía de trompa uterina, y la aproximación al ovario contralateral

Efraín Aguagüiña González¹, D. Carolina Aguagüiña Veloz¹, Mariella Luna Prieto¹, Ángel Aguagallo Jeréz², William Guamán Gualpa³

¹Instituto Quiteño de Infertilidad. IQUI. Quito, Ecuador

²Clínica Los Ángeles. Quito-Ecuador

³Facultad de Ciencias Médicas. Universidad Central del Ecuador, Quito-Ecuador

Rev. Fac Cien Med (Quito), 2018; 43(2): 183-187

Recibido: 12/11/17; Aceptado: 03/01/18

Correspondencia: Efraín Aguagüiña González; ser-fertil@hotmail.com

Resumen

Para que ocurra un embarazo exitoso, se requiere la integridad del tracto genital femenino, destacando como elementos importantes las trompas uterinas (TU) que transportan gametos y al óvulo fecundado a la cavidad uterina. La enfermedad de las TU por varias causas, como el embarazo ectópico, constituyen un 20% de causas de infertilidad. Gracias al desarrollo de técnicas de reproducción asistida (TRA) como la fecundación *in vitro* (FIV), en un alto porcentaje de pacientes que tienen un daño permanente y severo en estas estructuras, la cirugía para reparar o recanalizar las trompas uterinas ha sido desplazada por esta técnica de reproducción asistida. La reanastomosis tubárica tiene una tasa de éxito y de embarazos naturales después de la cirugía del 9% en mujeres con enfermedad tubárica severa al 69% en casos de enfermedad tubárica leve. Se presenta el caso de una paciente joven diagnosticada de infertilidad post-quirúrgica por antecedentes de dos embarazos ectópicos accidentados previos que afectaron ambas trompas uterinas y ooforectomía izquierda; luego de realizado el procedimiento micro-quirúrgico, recuperó la posibilidad de ser madre.

Descriptores DeCS: embarazos ectópicos, esterilidad, recanalización de trompas uterinas.

Abstract

For a successful pregnancy to occur, the integrity of the female genital tract is required, highlighting as important elements the uterine tubes (TU) that transport gametes and the fertilized egg into the uterine cavity. The disease of TU due to several causes, such as ectopic pregnancy, constitute 20% of infertility causes. Thanks to the development of assisted reproduction techniques (ART) such as in vitro fertilization (IVF), in a high percentage of patients who have permanent and severe damage to these structures, surgery to repair or recanalize the uterine tubes has been displaced by This assisted reproduction technique. Tubal reanastomosis has a success rate and natural pregnancies after surgery of 9% in women with severe tubal disease at 69% in cases of mild tubal disease. We present the case of a young patient diagnosed with post-surgical infertility due to a history of two previous injured ectopic pregnancies that affected both uterine tubes and left oophorectomy; After performing the micro-surgical procedure, he recovered the possibility of being a mother.

Keywords: ectopic pregnancies, sterility, recanalization of uterine tubes.



Introducción

Para que ocurra un embarazo exitoso, es indispensable la integridad del tracto genital femenino, en especial las trompas uterinas (TU) que transportan gametos y al óvulo fecundado hacia la cavidad uterina^{1,2}. Una enfermedad que afecte TU es causa importante de infertilidad femenina, identificada en aproximadamente el 20% de mujeres de parejas infértiles³. Con el desarrollo de diversas técnicas de reproducción asistida (TRA) para tratar causas de problemas reproductivos sobre todo tubáricas, se relegó hasta cierto punto el procedimiento quirúrgico de recanalización como tratamiento de ciertas patologías, sobre todo relacionadas a salpingoclasia o salpinguectomía por embarazos ectópicos accidentados y otros.

En un estudio relativo a cirugía laparoscópica para tratar la enfermedad tubárica distal, la tasa acumulativa de embarazos en los dos años subsiguientes a la cirugía fue 28%; posterior a la cirugía de TU, las parejas pueden lograr una concepción de forma natural⁴. Se estima que aproximadamente el 50% de pacientes tratadas con cirugía de trompas distales quedaron embarazadas, sin embargo se reporta que aproximadamente un 10% de embarazos logrados pueden ser ectópicos. Los factores clínicos que se asocian al éxito quirúrgico son: a) ausencia de adherencias pélvicas densas, b) ausencia de adherencias ováricas, c) edad de la mujer menor a 35 años y d) buena reserva ovárica. Mujeres infértiles sin enfermedad bilateral y que presenten enfermedad tubárica proximal o distal, tiene muy pocas posibilidades de concebir después del tratamiento quirúrgico. A pesar de los riesgos quirúrgicos y anestésicos (intraoperatorios y postoperatorios) y la alta incidencia de embarazos ectópicos, la cirugía para tratar la infertilidad tubárica es considerada una opción efectiva de tratamiento. Procedimientos como la salpingostomía o fimbrioplastia se realizan ampliamente para casos de obstrucción tubaria distal.

Las tasas de natalidad no se han evaluado adecuadamente en relación con la gravedad del daño tubárico. Es importante determinar la efectividad de la cirugía comparando con otras opciones de tratamiento en mujeres con infertilidad tubárica, especialmente por eventuales resultados adversos, complicaciones intraoperatorias y costos

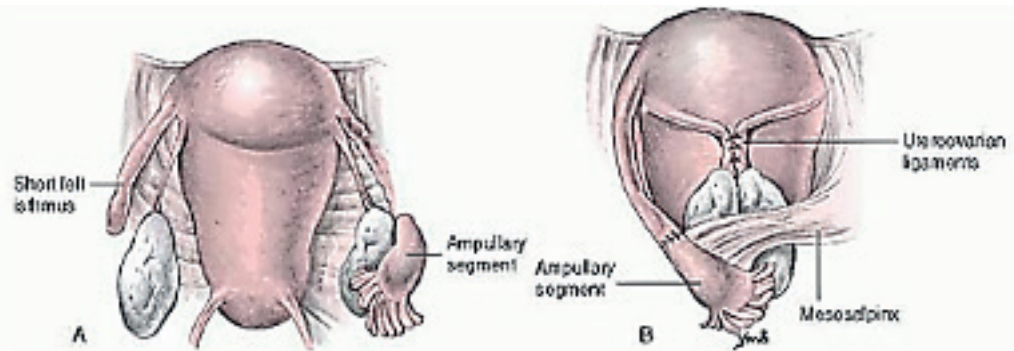
asociados con la cirugía tubárica versus los tratamientos alternativos, principalmente la FIV⁵.

Reporte del caso

Paciente de sexo femenino de 26 años de edad, con antecedentes ginecológicos y obstétricos de tres embarazos previos, un parto de un producto prematuro hace 4 años que falleció a los 2 meses de edad y dos embarazos ectópicos. A la pareja se le realizó un seminograma demostrándose que no tenía la cantidad y calidad adecuada de fertilidad masculina. En las ecografías de estudio y control de la paciente, se evidenció un buen funcionamiento hormonal y ovárico y adecuada reserva ovárica del ovario derecho; el ovario izquierdo fue extirpado previamente. El primer embarazo ectópico posiblemente se localizó en la trompa derecha y no comprometió el ovario derecho; fue tratada con salpinguectomía total conservando el ovario derecho. En el segundo embarazo ectópico que aparentemente se localizó en el ampulla y comprometió el ovario izquierdo, le realizaron una ooforectomía izquierda y salpinguectomía parcial, conservando el tercio interno y parte del tercio medio de la trompa uterina. El diagnóstico de la paciente es esterilidad postquirúrgica.

Durante la valoración se demostró condiciones favorables para el procedimiento en base a: a) integridad del ostium y del segmento del ístmico de la tuba uterina, b) edad de la paciente, c) embarazos anteriores y d) tratamiento de apoyo. Fue sometida al procedimiento que es explicado mediante la figura 1. La paciente, por contar con un ovario contralateral, requirió de la reconstrucción del muñón de la trompa uterina izquierda con elaboración de neo-digitaciones, seguido de la aproximación del extremo fimbriado de parte del oviducto existente al ovario contralateral. El ovario se moviliza mientras que el mesovario y su mesosalpinx se fijan a la superficie posterior del útero mediante suturas no absorbibles. Luego de cinco meses postquirúrgicos manejados de forma conservadora con antioxidantes, acetil-cisteína y multivitaminas, se produce un embarazo de forma natural que termina con un parto cefalovaginal a término. La paciente tuvo otro embarazo un año después del parto pero lamentablemente, terminó en aborto espontáneo sin causa aparente.

Figura 1. Técnica quirúrgica de reposicionamiento del ovario, mesoovario y mesosalpíx.



Fuente: Gomel, V. Reconstructive tubal surgery en Cundiff GW. *Texte Linde Ginecología Quirúrgica*. 10 ed. Ed Panamericana. 2010.

Discusión

Diversas patologías de trompas uterinas, útero, cuello uterino o vagina pueden afectar negativamente la fertilidad femenina y constituyen entre el 20% a 30 % de causas de infertilidad en el mundo^{5,6}. Para que ocurra un embarazo, se requiere del transporte de gametos y la integridad de los órganos que conforman el tracto genital femenino que favorecen la proximidad de los espermatozoides al ovocito y finalmente el transporte del embrión hacia la cavidad uterina^{1,2,4}; por lo anterior, las trompas uterinas tienen una participación activa e importante en el proceso fisiológico de la fecundación.

Con el desarrollo de las técnicas de reproducción asistida (TRA) entre las que se incluye la fecundación *in vitro* (FIV) para tratar causas tubáricas de infertilidad femenina atribuible al daño permanente y severo en estas estructuras, se relegó a la microcirugía para reparar o reanastomosar las trompas uterinas, pese a ser un valioso recurso para ayudar a parejas que desean tener descendencia, especialmente por la tasa de éxito y de embarazos naturales que varía desde un 9% en mujeres con enfermedad tubárica severa al 69% para aquellas con enfermedad leve^{3,7}. Pese a que la microcirugía es considerada obsoleta, mantiene su vigencia para tratar la infertilidad tubárica por daño u oclusión subsecuente a infección, esterilización por embarazo ectópico o salpingoclasia para control de la natalidad^{4,7}. Existen limitadas condiciones clínicas limitadas que se indica el tratamiento quirúrgico de problemas de trompas uterinas: a) bloqueo tubárico distal bilateral, b) bloqueo tubárico proximal, c) identificación de hidrosalpinx antes de un ciclo de FIV y d) evaluación del estado tubárico antes de la reanastomosis microquirúrgica para

revertir una ligadura de trompas por planificación familiar o por embarazo ectópico. La microcirugía para tratar la infertilidad por enfermedad tubárica es más exitosa si el problema se localiza en la porción distal de la trompa. La fimbrioplastia por adherencias fibrosas o la dilatación de las estenosis fibrosas puede ser también una alternativa de tratamiento; otra posibilidad quirúrgica es la neosalpingostomía, que consiste en la creación de una nueva abertura tubárica por oclusión distal^{8,9}.

Un estudio efectuado en 434 casos de infertilidad por enfermedad tubárica distal tratados con cirugía laparoscópica revela que la tasa acumulativa de embarazos en los dos años subsiguientes al procedimiento alcanzó el 28%; posterior a la cirugía, las parejas pueden intentar la concepción de forma natural durante los ciclos menstruales siguientes. Otro informe señala que aproximadamente el 50% de pacientes con buen pronóstico tratadas con cirugía de trompas distales quedaron embarazadas y cerca del 10% de los embarazos logrados fueron ectópicos^{10,11}.

Los factores clínicos que se asocian al éxito quirúrgico son: a) tratamiento de enfermedad tubárica distal que incluye un diámetro tubárico menor de 30 mm, b) fibrillas visibles, c) ausencia de adherencias pélvicas densas, d) ausencia de adherencias ováricas, e) edad de la mujer menor a 35 años y f) buena reserva ovárica. Mujeres infértiles con enfermedad bilateral o con enfermedad tubárica proximal y distal tienen muy limitadas posibilidades de concebir luego de someterse al tratamiento quirúrgico. Pese a los riesgos quirúrgicos y anestésicos tanto intraoperatorios como postoperatorios sumado a la posibilidad de un embarazo ectópico, la cirugía para la infertilidad tubárica es considerada opción efectiva de tratamiento^{12,13}. Procedi-

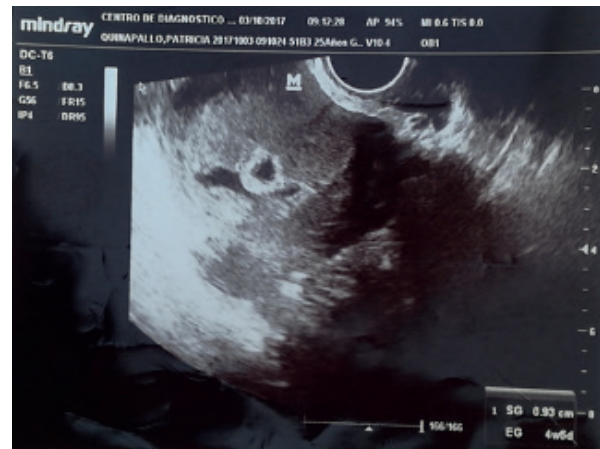mientos como la salpingostomía o la fimbrioplastía se realizan ampliamente para casos de obstrucción tubárica distal.

La FIV es costosa, invasiva y no está disponible para todos las pacientes infértiles; se asocia con varias complicaciones potenciales incluidos los nacimientos múltiples y anomalías fetales¹¹⁻¹⁴. La cirugía es un tratamiento aceptable para tratar la infertilidad tubárica a pesar del mayor uso de la FIV. Se advierte que la efectividad de la cirugía no se ha evaluado rigurosamente respecto a otros tratamientos como la FIV y el manejo expectante (sin tratamiento). Las tasas de natalidad no se han cuantificado adecuadamente respecto a la gravedad del daño tubárico. Es importante determinar la efectividad de la cirugía en comparación a otras opciones de tratamiento en mujeres con infertilidad tubárica, especialmente relacionadas a resultados adversos, complicaciones intraoperatorias y costos asociados a la cirugía tubárica^{15,16}.

La aproximación del extremo fimbriado del oviducto existente al ovario contralateral cuando existe un solo ovario en el lado opuesto, puede ser posible¹⁵⁻¹⁷. El ovario se moviliza y el mesovario se fija a la superficie posterior del útero con suturas no absorbibles. El oviducto contralateral se reposiciona y su mesosalpinx se sutura a la cara posterior del útero. Las suturas no absorbibles se colocan en el mesosalpinx, aproximadamente a 1 cm del tubo que permite colocar efectivamente al infundíbu-

lo cerca del ovario. Alternativamente, el ovario se puede transponer al lado contralateral manteniendo al pedículo vascular intacto^{8,18,19}. El caso reseñado, de una paciente joven diagnosticada de infertilidad postquirúrgica secundaria a dos embarazos ectópicos que afectaron ambas tubas uterinas y ooforectomía izquierda, luego de transcurridos cinco meses del procedimiento microquirúrgico recuperó la posibilidad de ser madre (ver figura 2). La literatura médica refiere que debería preferirse la FIV si el tamaño de la tuba uterina es menor de 4 cm para proceder a la reparación^{3,19,20}.

Figura 2. Ecografía donde se observa un embarazo de 4 semanas.



Referencias

1. William S. Coculture and assisted reproduction en Ledger WL. The fallopian tube in infertility. United States of America: Cambridge University Press; 2010. pp 8-12.
2. Beckmann CR, Ling FW. Unexplained infertility en Charles RB, Beckmann FWL. Beckmann and Ling's Obstetrics and Gynecology. Philadelphia: Wolters Kluwer; 2019. pp 874-875.
3. Falcone JM. Tubal microsurgery en Sandlow JI. Microsurgery for fertility specialists: a practical text. Milwaukee: Springer; 2013. pp 167-169.
4. Benadiva CA. In vitro fertilization versus tubal surgery: is pelvic reconstructive surgery obsolete? Fertility and Sterility 1995; 64(6):1051-1061.
5. Kasia JM. Laparoscopic fimbrioplasty and neosalpingostomy in female infertility: a review of 402 cases at the gynecological endoscopic surgery and human reproductive teaching hospital in Yaoundé-Cameroon. J Reprod Infertil 2016; 17(2):104-9.
6. Tanaka Y. Renaissance of surgical recanalization for proximal fallopian: tubal occlusion: falposcopic tuboplasty as a promising therapeutic option in tubal infertility. J Minim Invasive Gynecol 2011; 18(5):651-9. doi: 10.1016/j.jmig.2011.06.014.
7. Myvanw L. Principles of open and laparoscopic surgery for tubal infertility en Ledger William L, Lin Tan Sean. The fallopian tube in infertility and IVF practice. United States of America: Cambridge University Press; 2010. Pp 84-85.
8. Gomel V. Reconstructive tubal surgery en Cundiff GW. Te Linde Surgical Gynaecology. Quebec: Wolters Kluwer; 2015. pp 430-435.
9. Chu J. Salpingostomy in the treatment. Hum Reprod. 2015; 30(8):1882-95.
10. Schippert C. Reconstructive, organ-preserving microsurgery in tubal infertility: still an alternative to in vitro fertilization. Fertil Steril 2010; 93(4):1359-61.

11. Ludwin A. Comparison of the ESHRE–ESGE and ASRM classifications of Müllerian duct anomalies in everyday practice. *Human Reproduction* 2015; 30(3):1557–1561.
12. Zarei A. Tubal surgery. *Clinical Obstetrics Gynecology* 2009; 52(3):344–350.
13. Theron J. Gynaecological microsurgery. A review. *CME VMO* 1990; 8(2):175-183.
14. El-Chaar D. Risk of birth defects increased in pregnancies conceived by assisted human reproduction. *Fertil Steril* 2009; 92(5):1557-61.
15. Chua SJ, Akande VA. Surgery for tubal infertility. *Cochrane Database Syst Rev.* 2017 Jan 23;1:CD006415. doi: 10.1002/14651858.CD006415.pub3.
16. Su Jen Chua V, Akande Valentine A, Willem J Mol. Surgery for tubal infertility. *Cochrane Database Syst Rev.* 2017 Jan; 2017(1): CD006415. Published online 2017 Jan 23. doi: 10.1002/14651858.CD006415.pub3.
17. Ponomarev VV, Zhuyko AA, Artyushkov VV, Bashirov EV, Vengerenko ME. Our experience in laparoscopic treatment of tubo-peritoneal infertility. *Gynecological Surgery* 2009; 6:S149-50: 149–150.
18. Committee opinion: role of tubal surgery in the era of assisted reproductive technology. *Fertil Steril* 2012; 97(3):539-45. doi: 10.1016/j.fertnstert.2011.12.031.
19. Schippert C, Soergel P, Staboulidou I, Bassler C, Gaglick S, Hillemanns P, Buehler K, Garcia-Rocha GJ. The risk of ectopic pregnancy following tubal reconstructive microsurgery and assisted reproductive technology procedures. *Arch Gynecol Obstet* 2012; 285(3):863-71.
20. Pandian Z. Surgery for tubal infertility. *Cochrane Database of Systematic Reviews.* 2008; p. Issue 3. [DOI: 10.1002/.