

Tumor testicular quemado. Reporte de caso

Silva-Jara David

<http://orcid.org/0000-0001-5860-3865>

Servicio de Urología, Hospital de Especialidades Eugenio Espejo, Quito, Ecuador.

Saavedra-Verduga David

<https://orcid.org/0000-0002-1274-3835>

Servicio de Urología, Hospital de Especialidades Eugenio Espejo, Quito, Ecuador.

Álvarez-Álvarez José

<https://orcid.org/0000-0002-6719-0967>

HGR 20 instituto mexicano del seguro social IMSS, Tijuana Baja California, México

García-Velandria Francisco

<https://orcid.org/0000-0001-7587-0500>

Servicio de Urología, Hospital de Especialidades Eugenio Espejo, Quito, Ecuador.

Resumen:

Introducción: El tumor testicular quemado es un síndrome descrito por primera vez por Prym en 1927, se trata de un tumor de células germinales que presenta regresión tumoral primaria a nivel testicular y cuyas manifestaciones clínicas iniciales son consecuencia de metástasis extra gonadales.

Objetivo: Describir el caso clínico de un paciente con un tumor retroperitoneal con signos ecográficos de regresión tumoral gonadal.

Presentación del caso: Se diagnosticó un seminoma clásico retroperitoneal en un paciente sin evidencia de tumor testicular palpable. Tras la quimioterapia, se observó persistencia tumoral retroperitoneal. Sin embargo, la orquiectomía radical derecha y la biopsia del testículo izquierdo mostraron regresión tumoral en este último, subrayando la posibilidad de regresión en estos casos.

Discusión: El diagnóstico de tumor testicular quemado es crucial en casos de tumores retroperitoneales con alta sospecha de origen germinal. El respaldo histopatológico y el uso de estudios ecográficos testiculares son esenciales para guiar el tratamiento, se destaca la importancia de la orquiectomía radical para prevenir recidivas tras la quimioterapia.

Conclusiones: Se describió el caso de un paciente con tumor retroperitoneal con signos ecográficos de regresión tumoral gonadal al que se le realizó una orquiectomía radical derecha con la finalidad de evitar una recidiva tras la quimioterapia por las características del tumor.

Palabras clave: orquiectomía, neoplasias retroperitoneales, oncología quirúrgica, neoplasias testiculares, reporte de caso

Burnt testicular tumor. Case report

Abstract

Introduction: Burned testicular tumor is a syndrome described for the first time by Prym in 1927. It is a germ cell tumor that presents primary tumor regression at the testicular level and whose initial clinical manifestations are a consequence of extra-gonadal metastases.

Objective: To describe the clinical case of a patient with a retroperitoneal tumor displaying ultrasound signs of gonadal tumor regression.

Case presentation: A classic retroperitoneal seminoma was diagnosed in a patient without evidence of a palpable testicular tumor. After chemotherapy, retroperitoneal tumor persistence will be observed. However, right radical orchiectomy and biopsy of the left testicle showed tumor regression in the latter, underlining the possibility of regression in these cases.

Discussion: The diagnosis of burnt testicular tumor is crucial in cases of retroperitoneal tumors with high suspicion of germline origin. Histopathological support and the use of testicular ultrasound studies are essential to guide treatment; the importance of radical orchiectomy is highlighted to prevent recurrences after chemotherapy.

Conclusions and recommendations: The case of a patient with retroperitoneal tumor with ecological signs of gonadal tumor regression who underwent a right radical orchiectomy in order to avoid recurrence after chemotherapy due to the characteristics of the tumor was described.

Keywords: orchiectomy, retroperitoneal neoplasms, surgical oncology, testicular neoplasms, case report

Correspondencia:

David Saavedra
wowmedical@icloud.com

Recibido: 14 de febrero 2023

Aceptado: 17 de marzo 2023

Cómo citar este artículo: Saavedra D, Silva D, Alvarez J, Garcia F. Tumor testicular quemado, a propósito de un caso y revisión de la literatura. Rev Fac Cien Med [Internet]. 2023 [citado]; 48(2): 97-105. Disponible en: <https://doi.org/10.29166/rfcmq.v48i2.5672>



Este artículo está bajo una licencia de Creative Commons de tipo Reconocimiento - No Comercial - Sin obras derivadas 4.0 International License

Introducción

Los tumores de células germinales se presentan con una incidencia de 1.8 casos por cada 100 000 habitantes, y una mortalidad de 0.22 casos por 100 000 habitantes, representado el 1–1,5 % de los cánceres en humanos¹. Según la histología se clasifican en seminomatosos y no seminomatosos, según el origen primario en gonadales y extra gonadales², siendo el 95% de los casos primarios testiculares y un 5% extra gonadales^{3,4}, esta clasificación se ha puesto en duda en los últimos años, considerando a estos últimos como tumores gonadales primarios con regresión tumoral espontánea⁵⁻⁷, lo cual se ha reportado en otros tipos de tumores como en el cáncer de células renales, melanoma maligno y neuroblastoma⁷⁻⁹.

El tumor testicular quemado se define como la regresión espontánea de un tumor testicular de células germinales que se sospecha luego de su diseminación metastásica, con una serie de hallazgos ecográficos e histológicos en su localización primaria^{4,10,11}.

Este tipo de caso fue descrito por primera vez en 1927, como un tumor de células germinales extra gonadal con cicatriz testicular¹², posterior a esta descripción en 1961 se presentó una serie de 17 casos de pacientes que murieron a causa de tumores de células germinales en donde se describieron cicatrices testiculares durante su autopsia¹³. Desde la descripción inicial de Prym, se ha publicado cerca de un centenar de artículos en un siglo¹⁴.

En 1996, Comtier et al., sugirieron que, en pacientes con un examen físico normal que presentaron estudios ecográficos con lesiones hipoecogénicas podrían corresponder a un tumor testicular quemado¹⁵. Durante varios años y de la mano de los avances tecnológicos en imagen, particularmente en ecografía se han identificado, a partir de series de casos y reportes aislados signos ecográficos e histológicos en relación a posible asociación con tumor testicular quemado; es así que en 2006 Balzer, et al., presentaron una revisión de 42 casos en los que se evidenció una cicatriz periférica bien delimitada o irregular asociada a atrofia testicular¹⁶. En 2017 Rocher, et al., identificó que la presencia de una cicatriz testicular y microlitiasis asociada como hallazgos ecográficos, además de una espermatogénesis reducida en el

estudio histopatológico podrían ser sugestivas de tumor testicular quemado¹⁷.

Se han planteado varias hipótesis para tratar de explicar los diferentes mecanismos detrás de la regresión del tumor primario^{4-6,18,19}. Una posible explicación sería una importante respuesta inmunitaria estimulada por el huésped, la destrucción de las células tumorales en el testículo puede deberse a la actividad del sistema inmunitario, los linfocitos T citotóxicos del huésped reconocen los antígenos de las células cancerosas y las destruyen, con la subsiguiente sustitución por fibrosis del tumor primario o, en su defecto, una isquemia provocada por la elevada tasa metabólica de la neoplasia que supera su riego sanguíneo, tal hipótesis está respaldada por la presencia de atrofia testicular asociada con cicatrización, espermatogénesis reducida, áreas de necrosis y calcificaciones intratubulares gruesas y grandes^{5,11}.

En algunos casos reportados, la presencia de un tumor abdominal, inguinal, cervical y supraclavicular palpable fue la manifestación clínica primaria¹⁴, también se ha reportado dolor abdominal y dolor dorso-lumbar^{14,18}, así como pérdida de peso involuntaria, hipertermia y en algunos casos trombosis venosa profunda de miembros pélvicos^{11,18}, disnea o hemoptisis^{20,21}, en menor frecuencia síntomas neurológicos como deterioro de la memoria, alteraciones en la marcha y el equilibrio, dificultad para hablar, ataxia central y periférica, disartria²².

Pese a que, en el tumor testicular quemado, el examen físico generalmente revela pocos hallazgos testiculares, la presencia de atrofia unilateral es un dato de sospecha y es necesario contar con un estudio de imagen que correlacione los hallazgos clínicos y patológicos con los hallazgos radiológicos, siendo de elección la ecografía testicular bilateral con ventana Doppler. La presencia lesiones cicatriciales, tejido fibrótico y microcalcificaciones, así como la falta de vascularización en nodulos hipoecogénicos, mal definidos son algunos hallazgos ecográficos importantes que sugiere la naturaleza "quemada" del tumor^{23,24}.

Varios tipos histopatológicos se han descrito en relación al tumor testicular quemado, siendo el seminoma la estirpe histológica la más común tanto en el tejido residual tumoral posterior a la orquiectomía como en sitios de metástasis¹⁴.

Dentro de los tipos histopatológicos no seminomatosos encontrados en el tumor testicular quemado, el teratoma es considerado el menos agresivo y menos propenso a generar metástasis que otros tumores germinales no seminomatosos⁵; al contrario del coriocarcinoma que es el tipo de tumor germinal más agresivo, caracterizado por una rápida proliferación y una mayor propensión para metástasis a distancia^{11,20}.

La quimioterapia comprende gran parte del tratamiento de los tumores de células germinales, teniendo en cuenta la sensibilidad de cada estirpe tumoral, además la radioterapia se ha mostrado beneficiosa para este tipo de tumores ya sea en monoterapia o en tratamiento combinado con quimioterapia, obteniendo buenos resultados en ambos casos^{19,25,26}.

En este estudio, el objetivo es describir el caso clínico de un paciente con tumor retroperitoneal con signos ecográficos de regresión tumoral gonadal.

Caso clínico

Se presenta el caso de un paciente masculino de 43 años de edad sin antecedentes clínico-quirúrgicos de importancia, el cual presenta en agosto de 2020 con edema de miembro inferior izquierdo, por lo que se diagnostica trombosis venosa

profunda de manera inicial, ameritando tratamiento anticoagulante vía oral y seguimiento durante 6 meses. En julio de 2021 presenta dolor abdominal con irradiación hacia fosa lumbar derecha así como un nuevo episodio de edema de miembro inferior ipsilateral, al ingreso al servicio de urgencias médicas se presenta consciente, neurológicamente íntegro, sin datos de dificultad respiratoria, no se palpan ganglios en región inguinal, axilar, cervical o supra clavicular, no se palpa tumor a la exploración abdominal, ambos testículos intra escrotales, ambos de tamaño normal; no dolorosos a la palpación, parénquima sin alteración estructural palpable, epidídimo de consistencia normal, miembro inferior derecho con edema ++/+++.

Los estudios de laboratorio iniciales evidencian una creatinina sérica de 10.8 mg/dl, urea 110 mg/dl, potasio 4,6 mEq/l. Se realiza ecografía renal con hallazgos de presencia de tumor retroperitoneal, además de hidronefrosis bilateral; derecha grado IV e izquierda grado III, por lo que se coloca catéter doble J para derivación urinaria bilateral; la tomografía axial computarizada (TAC) de abdomen y pelvis, simple y contrastada confirman la presencia de tumor retroperitoneal de 180 x 110 mm, que involucra grandes vasos y ambos uréteres así como adenopatías incrementadas de tamaño a nivel retroperitoneal y cadena iliaca bilateral (Figura 1, 2).

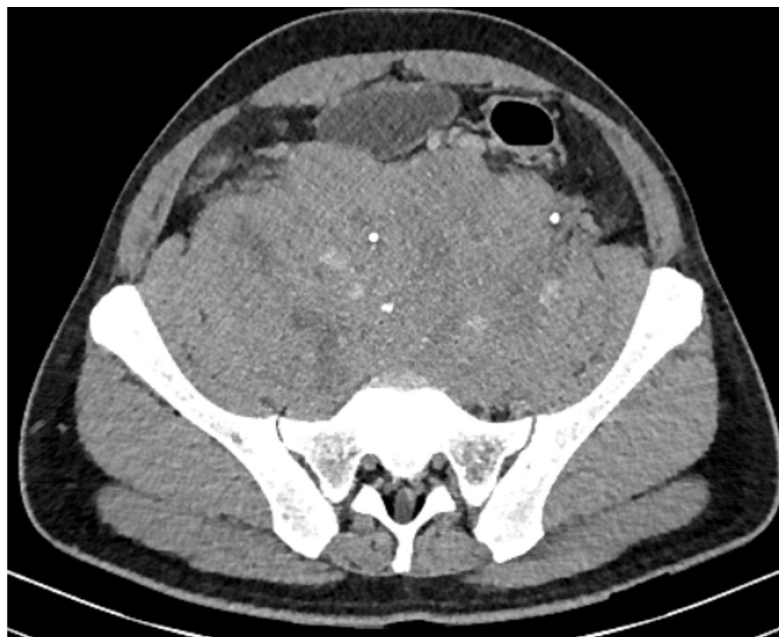


Figura 1. TAC abdominopélvica corte axial; retroperitoneo masa tumoral con densidad de tejidos blandos de aspecto sólido pequeñas áreas hipodensas sugestivas de necrosis de contornos lobulados, de 18x11x18cm.

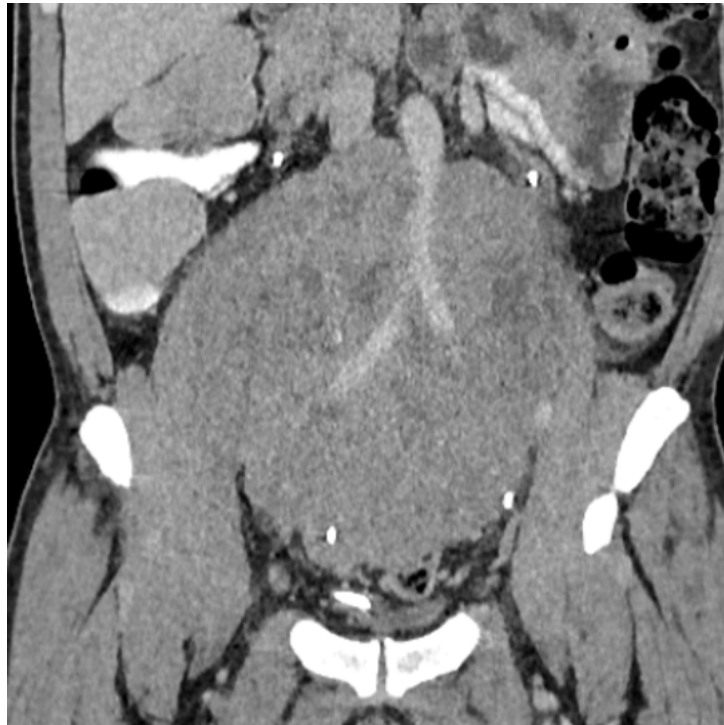


Figura 2. TAC abdominopélvica corte coronal; retroperitoneo masa tumoral con densidad de tejidos blandos de aspecto sólido, contornos lobulados envuelve los grandes vasos (aorta, vena cava y arterias iliaca interna y externa, así como a los uréteres de 18x11x18cm.

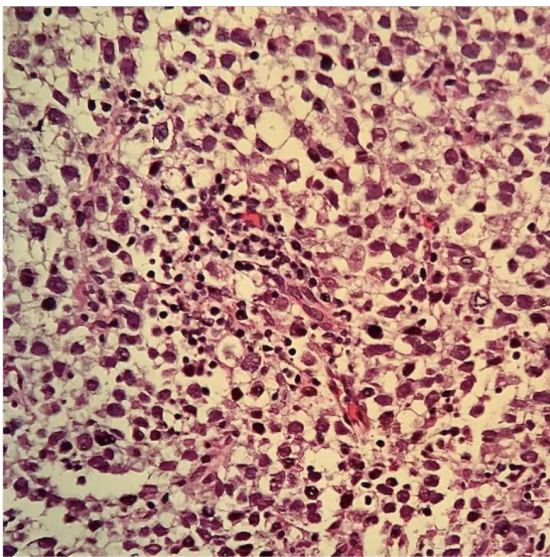


Figura 3. Seminoma clásico con brotes de células tumorales grandes, el núcleo poco denso en su cromatina, nucléolo prominente, citoplasma claro y contornos celulares no definidos. Además, muestra infiltrados intersticiales linfocitarios.

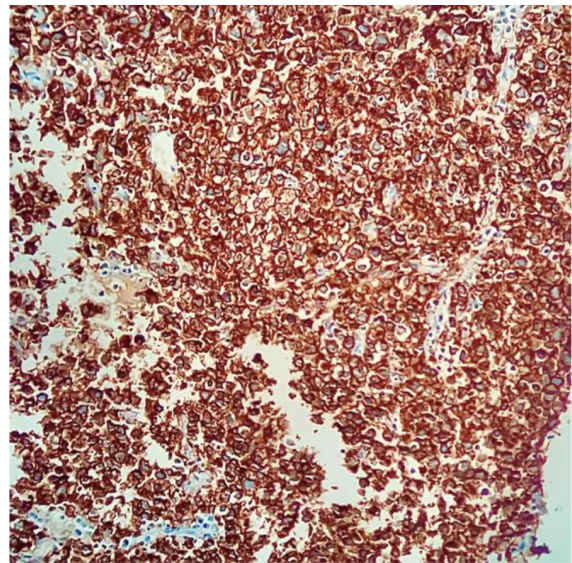


Figura 4. Seminoma clásico con PLAP positivo +++/+++ en células tumorales

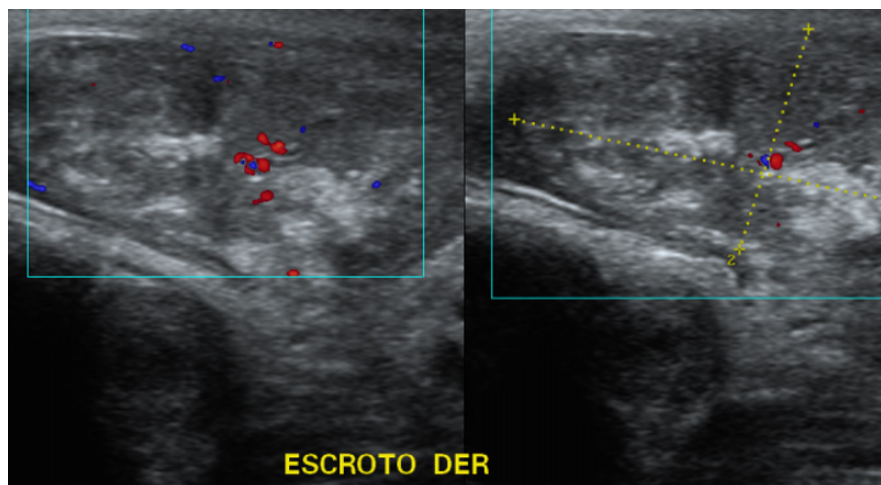


Figura 5. Ecografía testicular. Lesión cicatricial a nivel de testículo derecho con microcalcificaciones.

Se realiza una biopsia ecodirigida, retroperitoneal con reporte histopatológico de seminoma clásico e inmunohistoquímica positiva para fosfatasa alcalina placentaria (PLAP), marcadores tumorales iniciales alfafetoproteína 10.23 UI/ml, HCG-BETA cuantitativa 353 mIU/ml, LDH 673U/l (Figura 3, 4).

Se complementa el protocolo de estudio con una ecografía testicular en la cual se reporta testículo izquierdo de características ecográficas normales; el testículo derecho con microcalcificaciones testiculares y cicatriz fibrosa, sin encontrarse datos sugestivos de actividad tumoral a nivel testicular bilateral (Figura 5).

Con el diagnóstico histológico de seminoma clásico con metástasis retroperitoneales se inicia quimioterapia con esquema de Bleomicina, Ectopósido, Cisplatino (BEP) completando 4 ciclos, presentó respuesta parcial por lo que se complementa con 2 ciclos de Ectopósido, Cisplatino (EP); en el control tomográfico de cuello, tórax, abdomen y pelvis posterior a la quimioterapia no se evidencian adenopatías cervicales, campos pulmonares sin consolidaciones o infiltrados, se constata persistencia tumoral retroperitoneal en región pélvica derecha de 29 x 50 mm que se extiende hasta la bifurcación de las arterias ilíacas comunes en internas y externas. En la PET/CT con F-18-FDG se evidencia masa retroperitoneal pélvica hipermetabólica que se extiende caudalmente desde la bifurcación iliaca por territorio de ilíacas comunes e internas y cadenas obturatrices que mide aproximadamente 71 x 55 mm en el plano axilar y comprime extrínsecamente ambos uréteres a nivel distal (Figura 6).

Posterior a la resolución del comité de tumores deciden realizar una orquiectomía radical derecha y toma de biopsia transoperatoria de testículo izquierdo, dichos procedimientos se realizan el 18 de marzo del 2022, de la cual se obtiene como resultado de la biopsia por congelación de testículo izquierdo negativa la presencia de células tumorales, se complementa con una orquiectomía radical derecha, se obtiene la muestra macroscópica con cicatriz fibrosa intratesticular, calcificaciones intratubulares, borde viable, resultado histopatológico que muestra hialinización tubular, negativo para malignidad, inmunohistoquímico PLAPH negativo para malignidad (Figura 7).

Discusión

Dado que la localización retroperitoneal es el principal sitio de metástasis, y que se presenta predominantemente con un crecimiento unilateral, se ha propuesto como un efecto beneficioso realizar orquiectomía radical del lado predominante al considerarlo como una fuente de células malignas y de esta manera prevenir la recaída tras la quimioterapia^{14,17}. En el año 2009, Angulo et al., demostraron la presencia de células tumorales en el 40% de las muestras histopatológicas, razón por la cual consideran justificada la orquiectomía en cada paciente con sospecha de tumor testicular quemado^{14,17,27}. En 2021, mediante una revisión sistemática Lannantuono et al., identificó en el 20% de los pacientes estudiados la presencia de células tumorales en muestras obtenidas mediante orquiectomía radical y sugieren en base a estos hallazgos que debería

considerarse la indicación de orquiectomía radical en pacientes con sospecha clínica de tumor testicular quemado¹⁴. Así mismo, comentarios de expertos recomiendan un protocolo de estudio riguroso en los casos sospechosos para no realizar una castración quirúrgica innecesaria cuando no se identifican anomalías clínicas o radiográficas en el testículo antes y después de la quimioterapia^{14,28}.

Es por esto que debido a la sospecha tanto clí-

nica como de los hallazgos ecográficos previos y posteriores a la quimioterapia, y al presentar unilateralidad predominante de la lesión tumoral se realizó la orquiectomía radical derecha. El resultado histopatológico en este caso no presentó células tumorales sin embargo se identificaron áreas fibróticas, hallazgos que, junto con los depósitos de hemosiderina, atrofia de los túbulos seminíferos y cuerpos de Psammoma son sugestivos de regresión tumoral en concordancia con la literatura internacional^{14,17,27}.

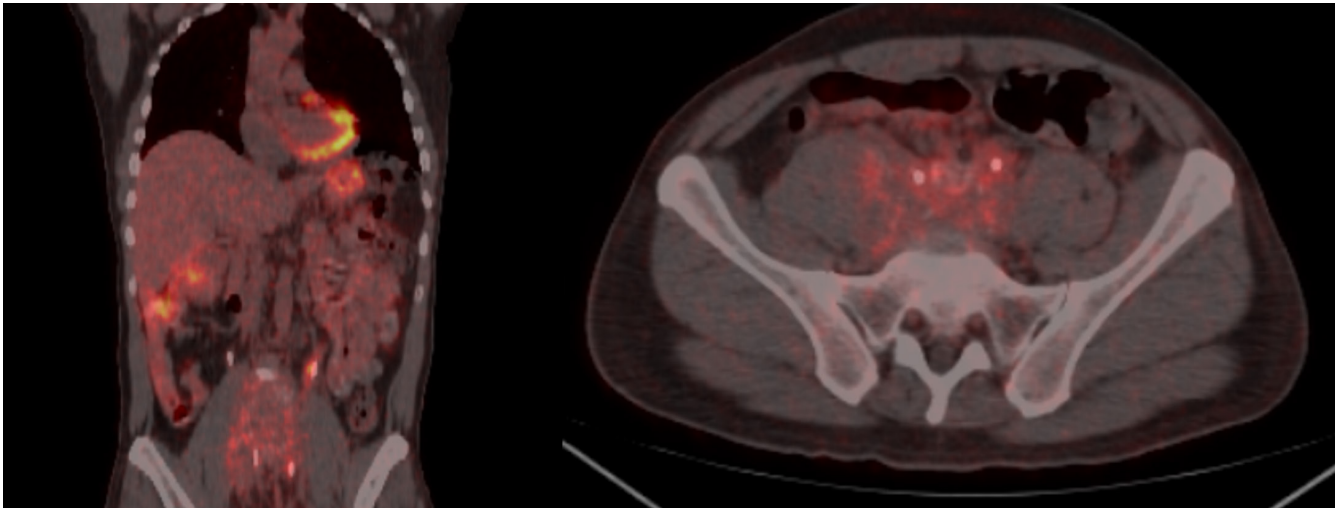


Figura 6. Masa retroperitoneal pélvica hipermetabólica que se extiende caudalmente desde la bifurcación iliaca por territorio de iliacas comunes, internas y cadenas obturadoras, mide aproximadamente 71x55 en el plano axial y comprime extrínsecamente ambos uréteres a nivel distal

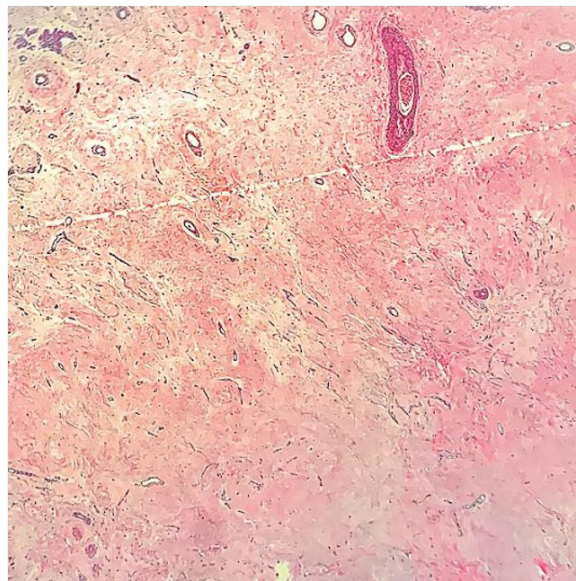


Figura 7. Biopsia testicular. Características histomorfológicas de la regresión del tumor testicular: cicatriz fibrosa con aumento de la vascularización, aumento de la vascularización y microcalcificaciones. Hialinosis tubular y presencia de células de Leydig.

Conclusiones

El diagnóstico de un tumor testicular quemado debe ser siempre considerado en presencia de un tumor retroperitoneal, con alta sospecha de origen germinal, en ausencia de alteraciones testiculares palpables. En este caso se describió a un paciente con un tumor retroperitoneal con signos ecográficos de regresión tumoral gonadal al que se le realizó una orquiectomía radical derecha con la finalidad de evitar una recidiva tras la quimioterapia por las características del tumor.

Consentimiento informado

No se describen características que permitan identificar al participante, sin embargo, se obtuvo el consentimiento informado directamente del paciente del caso clínico.

Contribución de autoría

David J Saavedra y José Jesús Álvarez, diseño del

manuscrito. David J Saavedra y Alejandro D Silva, recopilación de datos de historia clínica. David J Saavedra y Alejandro D Silva, recopilación datos bibliográficos. David J Saavedra, José Jesús Álvarez y Alejandro D Silva, redacción y edición. José Jesús Álvarez y Francisco A García, revisión y validación.

Conflicto de intereses

Los autores declaran no tener ningún conflicto de interés

Agradecimientos

A quienes contribuyeron al avance de este estudio

Financiamiento

La investigación fue realizada con fondos propios de los autores

Referencias

1. Bray F, Colombet M, Mery L, Piñeros M, Znaor A, Zanetti R, et al. Cancer Incidence in Five Continents Volumen XI. [Internet]. 2021. Disponible en: <https://publications.iarc.fr/Book-And-Report-Series/Iarc-Scientific-Publications/Cancer-Incidence-In-Five-Continents%20Volume-XI-2021>
2. Tourne M, Radulescu C, Allory Y. Tumeurs germinales du testicule : caractéristiques histopathologiques et moléculaires [Testicular germ cell tumors: Histopathological and molecular features]. *Bull Cancer*. 2019 Apr;106(4):328-341. French. doi: 10.1016/j.bulcan.2019.02.004. Epub 2019 Mar 21. PMID: 30905378.
3. Ulloa-Ortiz O, Garza-Garza R, Martínez GH, Moreno-Treviño MG, Treviño-Alanis MG, Rivera-Silva G. Tumor extragonadal de células germinales con fenómeno de burned-out testicular. *Gaceta Mexicana de Oncología*. 2017 Sep 1;16(5):307-10. <https://doi.org/10.24875/j.gamo.M17000099>
4. Sanseverino R, Baio R, Adesso M, Napodano G, Di Mauro U, Intilla O, Verze P, Libroia A, Molisso G. 'Burned-out' syndrome of testicular teratoma: A case report. *Mol Clin Oncol*. 2021 Dec;15(6):262. doi: 10.3892/mco.2021.2424. Epub 2021 Oct 22. PMID: 34754448; PMCID: PMC8569295.
5. Mosillo C, Scagnoli S, Pomati G, Caponnetto S, Mancini ML, Bezzi M, Cortesi E, Gelibter A. Burned-Out Testicular Cancer: Really a Different History? *Case Rep Oncol*. 2017 Sep 20;10(3):846-850. doi: 10.1159/000480493. PMID: 29071000; PMCID: PMC5649263.
6. Shahrokh S, Shahin M, Abolhasani M, Arefpour AM. Burned-Out Testicular Tumor Presenting as a Retroperitoneal Mass: A Case Report. *Cureus*. 2022 Jan 25;14(1):e21603. doi: 10.7759/cureus.21603. PMID: 35228961; PMCID: PMC8870314.
7. Jessy T. Immunity over inability: The spontaneous regression of cancer. *J Nat Sci Biol Med*. 2011 Jan;2(1):43-9. doi: 10.4103/0976-9668.82318. PMID: 22470233; PMCID: PMC3312698.
8. Krebbers I, Kunst HPM, Baijens LWJ, van den Hout MFCM, Waterval JJ. Spontaneous Regression of a Middle Ear Melanoma. *Otol Neurotol*. 2021 Dec 1;42(10):e1572-e1576. doi: 10.1097/MAO.0000000000003371. PMID: 34607999; PMCID: PMC8584193.
9. Brodeur GM. Spontaneous regression of neuroblastoma. *Cell Tissue Res*. 2018 May;372(2):277-286. doi: 10.1007/s00441-017-2761-2. Epub 2018 Jan 5. PMID: 29305654; PMCID: PMC5920563.

10. Luzurier A, Maxwell F, Correas JM, Benoit G, Izard V, Ferlicot S, Teglas JP, Bellin MF, Rocher L. Qualitative and quantitative contrast-enhanced ultrasonography for the characterisation of non-palpable testicular tumours. *Clin Radiol*. 2018 Mar;73(3): 322.e1-322.e9. doi: 10.1016/j.crad.2017.10.007. Epub 2017 Nov 6. PMID: 29122221.
11. Persano G, Crocoli A, De Pasquale MD, Cozza R, Alaggio R, Diomedei Camassei F, Beati F, Di Paolo P, Martucci C, Inserra A. Burned-Out Testicular Tumors in Adolescents: Clinical Aspects and Outcome. *Front Pediatr*. 2021 Aug 25; 9:688021. doi: 10.3389/fped.2021.688021. PMID: 34513760; PMCID: PMC8424195.
12. Prym BP. Spontanheilung eines bSartigen, wahrscheinlich chorionepitheliomatiisen Gew~ichses im Hoden.
13. AZZOPARDI JG, MOSTOFI FK, THEISS EA. Lesions of testes observed in certain patients with widespread choriocarcinoma and related tumors. The significance and genesis of hematoxylin-staining bodies in the human testis. *Am J Pathol*. 1961 Feb;38(2):207-25. PMID: 13685483; PMCID: PMC1945003.
14. Iannantuono GM, Strigari L, Roselli M, Torino F. A scoping review on the "burned out" or "burnt out" testicular cancer: When a rare phenomenon deserves more attention. *Crit Rev Oncol Hematol*. 2021 Sep; 165:103452. doi: 10.1016/j.critrevonc.2021.103452. Epub 2021 Aug 9. PMID: 34384861
15. Comiter CV, Renshaw AA, Benson CB, Loughlin KR. Burned-out primary testicular cancer: sonographic and pathological characteristics. *J Urol*. 1996 Jul;156(1):85-8. PMID: 8648846.
16. Balzer BL, Ulbright TM. Spontaneous regression of testicular germ cell tumors: an analysis of 42 cases. *Am J Surg Pathol*. 2006 Jul;30(7):858-65. doi: 10.1097/01.pas.0000209831.24230.56. PMID: 16819328.
17. Rocher L, Glas L, Bellin MF, Ferlicot S, Izard V, Benoit G, Albiges L, Fizazi K, Correas JM. Burned-Out Testis Tumors in Asymptomatic Infertile Men: Multiparametric Sonography and MRI Findings. *J Ultrasound Med*. 2017 Apr;36(4):821-831. doi: 10.7863/ultra.15.08037. Epub 2016 Dec 3. PMID: 27914180.
18. de Souza P, So CW, Batura D, Gayed W, Vrentzou E. Burned-out testicular germ cell tumour presenting as acute inferior vena cava syndrome. *BMJ Case Rep*. 2020 Nov 17;13(11):e237481. doi: 10.1136/bcr-2020-237481. PMID: 33203785; PMCID: PMC7674083.
19. Almeida M, Amaral L, Viveiros D, Carneiro V, Sebastião C, Medeiros A. Paraduodenal mass as initial presentation of burned-out testicular tumour: case report and literature review. *J Surg Case Rep*. 2020 Apr 2;2020(3): rjaa006. doi: 10.1093/jscr/rjaa006. PMID: 32269750; PMCID: PMC7118706.
20. Nakazaki H, Tokuyasu H, Takemoto Y, Miura H, Yanai M, Fukushima T, Shimizu E. Pulmonary Metastatic Choriocarcinoma from a Burned-out Testicular Tumor. *Intern Med*. 2016;55(11):1481-5. doi: 10.2169/internalmedicine.55.5679. Epub 2016 Jun 1. PMID: 27250057.
21. El Cheikh M, Berjawi A, Tfayli A, Kanj N. A Burned-out Testicular Tumor. *J Bronchology Interv Pulmonol*. 2018 Apr;25(2):141-143. doi: 10.1097/LBR.0000000000000437. PMID: 29561747.
22. Syu SH, Chang CL, Shih HJ. Testicular mixed germ cell tumor presenting with seizure as the initial symptom: a case report and literature review. *Int Braz J Urol*. 2019 May-Jun;45(3):629-633. doi: 10.1590/S1677-5538.IBJU.2018.0523. PMID: 30912892; PMCID: PMC6786113.
23. Williamson SR, Delahunt B, Magi-Galluzzi C, Algaba F, Egevad L, Ulbright TM, Tickoo SK, Srigley JR, Epstein JI, Berney DM; Members of the ISUP Testicular Tumour Panel. The World Health Organization 2016 classification of testicular germ cell tumours: a review and update from the International Society of Urological Pathology Testis Consultation Panel. *Histopathology*. 2017 Feb;70(3):335-346. doi: 10.1111/his.13102. Epub 2016 Dec 14. PMID: 27747907.
24. Rocher L, Glas L, Bellin MF, Ferlicot S, Izard V, Benoit G, Albiges L, Fizazi K, Correas JM. Burned-Out Testis Tumors in Asymptomatic Infertile Men: Multiparametric Sonography and MRI Findings. *J Ultrasound Med*. 2017 Apr;36(4):821-831. doi: 10.7863/ultra.15.08037. Epub 2016 Dec 3. PMID: 27914180.
25. Dorantes-Heredia R, Motola-Kuba D, Murphy-Sanchez C, Izquierdo-Tolosa CD, Ruiz-Morales JM. Spontaneous regression as a 'burned-out' non-seminomatous testicular germ cell tumor: a case report and literature review. *J Surg Case Rep*. 2019 Jan 9;2019(1): rjy358. doi: 10.1093/jscr/rjy358. PMID: 30647899; PMCID: PMC6326105.

26. Womeldorph CM, Zalupski MM, Knoepp SM, Soltani M, Elmunzer BJ. Retroperitoneal germ cell tumor diagnosed by endoscopic ultrasound-guided fine needle aspiration. *World J Gastrointest Oncol*. 2010 Dec 15;2(12):443-5. doi: 10.4251/wjgo.v2.i12.443. PMID: 21191538; PMCID: PMC3011098.
27. Angulo JC, González J, Rodríguez N, Hernández E, Núñez C, Rodríguez-Barbero JM, Santana A, López JI. Clinicopathological study of regressed testicular tumors (apparent extragonadal germ cell neoplasms). *J Urol*. 2009 Nov;182(5):2303-10. doi: 10.1016/j.juro.2009.07.045. Epub 2009 Sep 16. PMID: 19762049.
28. Hamilton RJ. Is orchiectomy always necessary in retroperitoneal extragonadal germ cell tumours? *Can Urol Assoc J*. 2015 Nov-Dec;9(11-12):385-6. doi: 10.5489/cuaj.3506. Epub 2015 Dec 14. PMID: 26834890; PMCID: PMC4707887.