

Manifestaciones clínicas y desafíos diagnósticos en neumonía intersticial con rasgos autoinmunes. Reporte de caso

Santo-Cepeda Kristopher

<https://orcid.org/0000-0002-9543-886X>
Omni Hospital de la Universidad de Especialidades Espíritu Santo, Medicina interna, Guayaquil, Ecuador.
kristophersanto@hotmail.com

Vergara-Centeno José

<https://orcid.org/0000-0003-0960-9608>
Omni Hospital de la Universidad de Especialidades Espíritu Santo, Terapia intensiva, Guayaquil, Ecuador.
pepevergara12@hotmail.com

Astudillo-Córdova Madeline

<https://orcid.org/0000-0001-6189-0375>
Omni Hospital de la Universidad de Especialidades Espíritu Santo, Medicina interna, Guayaquil, Ecuador.
madelineastudillo@gmail.com

Guzñay-Pinto Camilo

<https://orcid.org/0009-0004-2670-2825>
Omni Hospital de la Universidad de Especialidades Espíritu Santo, Guayaquil, Ecuador.
arielpinto_15@hotmail.com

Correspondencia:

Kristopher Santo Cepeda
kristophersanto@hotmail.com

Recibido: 27 de mayo 2024

Aprobado para revisión: 23 de agosto 2024

Aceptado para publicación: 04 de diciembre 2024

DOI: <https://doi.org/10.29166/rfcmq.v50i1.6770>

Rev. de la Fac. de Cienc. Médicas (Quito)
Volumen 50, Número 1, Año 2025
e-ISSN: 2737-6141
Periodicidad trianual

Resumen

Introducción: La neumonía intersticial con características autoinmunes (IPAF) es una entidad muy poco conocida que agrupa individuos con enfermedad pulmonar intersticial difusa que tienen características clínicas, serológicas o morfológicas que sugieren una enfermedad del tejido conectivo, pero sin llegar a cumplir criterios reumatológicos para una de ellas.

Objetivo: Describir el caso clínico de una paciente con diagnóstico de neumonía intersticial con características autoinmunes, para conocer el manejo y diagnóstico de esta enfermedad poco frecuente.

Presentación del caso: Se presenta el caso clínico de una paciente femenina de 57 años, que presentó intersticiopatía de evolución aguda, durante postoperatorio inmediato de cirugía reparación hernia encarcelada, que amerito ventilación mecánica invasiva. En tomografía axial computarizada de alta resolución se muestra un patrón sugestivo de neumonía organizada con serología positiva para anticuerpos antinucleares, lo cual nos hace sospechar de neumonía intersticial con características autoinmunes.

Discusión: La neumonía intersticial con características autoinmunes es una entidad descrita en el año 2015, con criterios que se dividen en dominios morfológicos, clínicos e inmunológicos que sirven para lograr una mejor caracterización de esta enfermedad nueva, que debe cumplir por los menos una característica en al menos dos de los dominios mencionados. Esta enfermedad representa una causa considerable de morbilidad y mortalidad, de ahí la importancia del diagnóstico precoz y la instauración temprana del tratamiento.

Conclusión: La neumonía intersticial con características autoinmunes es una enfermedad pulmonar compleja que requiere un abordaje multidisciplinario y una atención especializada para mejorar el pronóstico de los pacientes.

Palabras clave: neumonía intersticial; autoinmunidad; anticuerpos; fibrosis pulmonar idiopática; informes de casos.

Clinical manifestations and diagnostic challenges in interstitial pneumonia with autoimmune features. Case report

Abstract

Introduction: Interstitial pneumonia with autoimmune characteristics (IPAF) is a very little-known entity that groups individuals with diffuse interstitial lung disease who have clinical, serological, or morphological characteristics that suggest a connective tissue disease, but without meeting rheumatological criteria for one of them.

Objective: To present the clinical case of a patient diagnosed with interstitial pneumonia with autoimmune characteristics, to understand his management and diagnosis of this rare disease.

Case presentation: The clinical case of a 57-year-old female patient is presented, who presented with acute interstitial disease, during the immediate postoperative period of incarcerated hernia repair surgery, which required invasive mechanical ventilation. High-resolution computed tomography shows a pattern suggestive of organized pneumonia with positive serology for antinuclear antibodies, which makes us suspect IPAF.

Discussion: IPAF is a recently described entity in 2015, with criteria that are divided into morphological, clinical and immunological domains that serve to achieve a better characterization of this new disease, which, if it meets at least one characteristic in at least two of the domains mentioned, currently represents a considerable cause of morbidity and mortality, hence the importance of early diagnosis and early initiation of treatment.

Conclusion: Interstitial pneumonia with autoimmune characteristics is a complex lung disease that requires a multidisciplinary approach and specialized care to improve the prognosis of patients.

Keywords: interstitial pneumonia; autoimmunity; antibodies; idiopathic pulmonary fibrosis; case reports

Cómo citar este artículo: Santo-Cepeda K, Vergara-Centeno J, Astudillo-Córdova M, Guzñay-Pinto C. Neumonía intersticial con Características Autoinmunes. Reporte de Caso. Rev Fac Cien Med [Internet]. 2025 Jan [cited]; 50(1): 51-56. Available from: <https://doi.org/10.29166/rfcmq.v50i1.6770>



Este artículo está bajo una licencia de Creative Commons de tipo Reconocimiento - No Comercial - Sin obras derivadas 4.0 International License

Introducción

La neumonía intersticial con características autoinmunes (IPAF), se refiere a un grupo de neumonías intersticiales idiopáticas que presentan propiedades de carácter autoinmune que no cumplen con los criterios reumatológicos vigentes para considerarse una enfermedad del tejido conectivo. El término fue acuñado en el 2015 por la European Respiratory Society (ERS) y la American Thoracic Society (ATS) con el fin de caracterizar a estos pacientes, la prevalencia IPAF oscila entre el 7 y el 34%, entre los casos de enfermedad intersticial idiopática diagnosticados^{1,2}.

Por lo general, estos pacientes son fumadores o exfumadores, con una edad promedio de diagnóstico entre 60 y 65 años, sin una predominancia clara de género, aunque algunos estudios han señalado una mayor incidencia en mujeres blancas no fumadoras². Es relevante destacar la evolución de los pacientes con IPAF; varios estudios indican que entre el 12% y el 18% de estos pacientes desarrollan una enfermedad del tejido conectivo en un plazo de cinco años, siendo la artritis reumatoide el diagnóstico predominante²⁻⁴.

Para establecer el diagnóstico de IPAF se establecieron criterios basados en tres dominios principales: un dominio clínico que incluye

características clínicas específicas, un dominio serológico que abarca autoanticuerpos circulantes específicos y un dominio morfológico que comprende características específicas de imágenes torácicas, características histopatológicas o fisiológicas pulmonares. Además, es necesaria una evaluación exhaustiva en la que se debe excluir otras etiologías de neumonía intersticial^{5,7}. Para ser clasificado como IPAF, el paciente debe presentar al menos un criterio de dos de los tres dominios que se describen en la tabla 1.

El tratamiento indicado en este tipo de pacientes, dada la similitud con las enfermedades del tejido conectivo, son los corticoides lo que son ampliamente utilizados, así como tratamientos modificadores de la enfermedad y biológicos obteniendo muy buenos resultados⁸⁻¹⁰.

En la actualidad el esquema terapéutico se basa en la doble terapia a base de corticoesteroides e inmunomoduladores, siendo la ciclosporina y el micofenolato de elección en el tratamiento, seguido de la ciclofosfamida y el rituximab^{9,10}.

Por lo tanto, el objetivo de este manuscrito es describir el caso clínico de un paciente con diagnóstico de neumonía intersticial con características autoinmunes, para conocer el manejo y diagnóstico de esta enfermedad poco frecuente.

Tabla 1. Dominios diagnósticos en la neumonía intersticial con características autoinmunes

Dominio clínico	Dominio serológico	Dominio morfológico
<ul style="list-style-type: none"> • Manos de mecánico • Úlcera distal en dedos • Artritis o rigidez matutina. • Telangiectasias. • Raynaud. • Signo de Gottron. 	<ul style="list-style-type: none"> • ANA mayor o igual 1:320 • FR mayor 2x LN. • Anti- CCP • Anti-dsDNA • Anti-RO • Anti-LA • Anti-RNP • Anti-Sm • Anti- Scl-70 • Anti- t RN sintetasa • Anti-PM Scl • Anti-MDA-5 	<p>Patrón radiológico por TCAR o histológico:</p> <ul style="list-style-type: none"> • NINE • NO • NINE CON NO • NIL <p>Compromiso multicompartimental (sumado a la afectación intersticial):</p> <ul style="list-style-type: none"> • Derrame pleural • Derrame pericárdico • Enfermedad intrínseca de vía aérea • Vasculopatía pulmonar

TCA: Tomografía computarizada de alta resolución, NINE: Neumonía no específica, No: Neumonía organizada, NIL: Neumonía intersticial linfocítica.

Presentación del caso

Mujer de 57 años con antecedentes clínicos de hipercolesterolemia y colitis inflamatoria que fue tratada con corticoides hace 5 años. A nivel quirúrgico refiere apendicetomía laparoscópica realizada hace 6 días. Presenta además alergia a las sulfamidas y penicilinas.

La paciente acudió al servicio de emergencia a causa de dolor abdominal agudo de gran intensidad, que se acompañaba de vómito de contenido fecaloide en varias ocasiones. A la exploración física se encontró la paciente hemodinámicamente estable, taquipneica, presentando 24 respiraciones por minuto y saturación de oxígeno basal de 91%.

Al examen físico se evidenció un abdomen distendido con ruidos hidroaéreos ausentes, a la palpación presentó signos peritoneales positivos y se detectó una masa no reducible localizada en el hemiabdomen izquierdo. Las extremidades inferiores no presentaban edema, ni signos de trombosis. El resto de la exploración fue anodina.

Durante las primeras horas de hospitalización se realizó un hemograma el cual reportó leucocitos de 6260 miles/mcl con linfopenia (15%), y reactantes de fase aguda normales. A nivel radiológico, en la tomografía de abdomen destacó un defecto en la pared abdominal a nivel de flanco izquierdo que medía 69 x 42 mm, a través del cual protruía un saco herniario de contenido intestinal, por lo cual se realizó cirugía de emergencia para reparación de hernia encarcelada.

A las 36 horas de postoperatorio, la paciente

presentó un cuadro clínico caracterizado por desaturación, alza térmica e inestabilidad hemodinámica, a la auscultación pulmonar se evidenció crepitantes bilaterales, por lo cual se realizó una radiografía de tórax, en donde se observan opacidades intersticio alveolares difusas en ambos campos pulmonares, además de exámenes de laboratorio los cuales reportaron elevación de reactantes de fase aguda (leucocitosis de 17 670 miles/mcl a expensas de neutrofilia 95%, ferritina 543 y proteína C reactiva de 49 mg/dl), se realizó también una gasometría la cual reportó insuficiencia respiratoria hipoxémica parcial con presión parcial de oxígeno (pO₂) de 65 mmHg, por lo que se instauró cánula de oxígeno de alto flujo, pese a ello la paciente persistió con mala mecánica ventilatoria por más de 6 horas, por lo cual fue transferida a la unidad de cuidados intensivos para ventilación mecánica invasiva.

Pese a lo antes mencionado, la alta sospecha de infección respiratoria bacteriana, llevo a la decisión de iniciar antibioticoterapia intravenosa empírica para cubrir microorganismos típicos, sin embargo la paciente permaneció con ventilación mecánica invasiva por más de 48 horas sin mejoría del cuadro clínico, posterior a lo cual se decidió ampliar la cobertura de la antibioticoterapia y realizar nuevos estudios microbiológicos, cultivos de secreción traqueal, hemocultivos, Filmarray panel respiratorio, PCR para Mycobacterium tuberculosis DNA y PCR para Covid-19.

A nivel radiológico, se complementó el estudio con tomografía computarizada toracoabdominal que mostró a nivel pulmonar extensas opacidades con presencia de broncograma aéreo, patrón en vidrio deslustrado con engrosamiento septal en

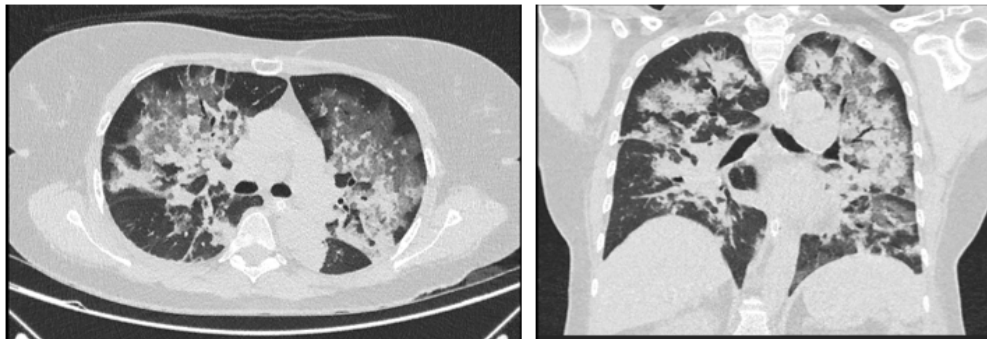


Figura 1. Tomografía de tórax: ventana pulmonar con patrón en vidrio deslustrado y de condensación

ambos lóbulos superiores, medio y llingula, más patrón de condensación en lóbulos superiores que se extendía hasta lóbulos inferiores, además, se realizó un ecocardiograma transtorácico con resultados normales (Figura 1).

La paciente recibió como esquema ampliado de cobertura antibiótica meropenem más vancomicina durante cuatro días sin evidenciar mejoría clínica, al sexto día de hospitalización en unidad de cuidados intensivos se recibió los resultados de microbiología los cuales fueron negativo. Debido a que la paciente permaneció sin mejoría clínica, ni imagenológica, con ventilación mecánica invasiva con altas concentraciones de oxígeno, hemodinamicamente inestable, dependiente de vasopresores para mantener la presión arterial media sobre 65 mmhg, además de aumento de leucocitos y reactantes de fase aguda (Procalcitonina y Proteína C reactiva), se decidió la realización de fibrobroncoscopia en la que macroscópicamente no se objetivaron alteraciones macroscópicas, y se obtuvieron muestras de lavado broncoalveolar, que se remitieron para cultivo, reportando un resultado negativo.

Con todos estos antecedentes se descartó el proceso infeccioso respiratorio por gérmenes gram negativos y/o atípicos, por lo que se analizaron diversos diagnósticos diferenciales como vasculitis, embolismo séptico y enfermedad intersticial basados en los hallazgos tomográficos, por lo que se recurre a pruebas serológicas para enfermedades autoinmunes.

Al octavo día de hospitalización se recibieron los resultados inmunológicos positivos para anticuerpos ANA 1/320 y para Anticuerpos

Anticardiolipina IgM, estableciendo el diagnóstico de neumonía intersticial con características autoinmunes (IPAF), ya que la paciente cumplió con un criterio de los dominios serológico y morfológico, así como el descarte previo de procesos infecciosos virales y bacterianos, por lo que se decidió el inicio de tratamiento a base de corticoides en pulsos, basado en metilprednisona 500 mg intravenosos que la paciente recibió por tres días, posterior a lo que presentó mejoría clínica y radiológica.

En la Tomografía Axial Computarizada de Alta Resolución (TACAR) de control realizada al día 10 de hospitalización, se observó disminución en la extensión y densidad de los infiltrados alveolares con opacidades en vidrio deslustrado que predominaban en regiones mediales.

Luego de 12 días de permanecer en el servicio de cuidados intensivos, la paciente tuvo una mejoría clínica notable, y se logró una reducción gradual del soporte de la ventilación mecánica invasiva. Después de lo cual fue trasladada al servicio de medicina interna, además debido a la respuesta favorable a las elevadas dosis de corticoesteroides se realiza interconsulta con el servicio de reumatología, quienes inician tratamiento con ciclofosfamida por diagnóstico presuntivo de neumonía autoinmune con anticuerpos ANA positivos.

Después de 15 días de hospitalización la paciente presentó desaparición de la sintomatología respiratoria, con una TACAR de control en donde se evidencio, la resolución del patrón en vidrio deslustrado casi por completo, persistiendo leve afectación del intersticio-alveolar en ambos campos pulmonares (Figura 2).

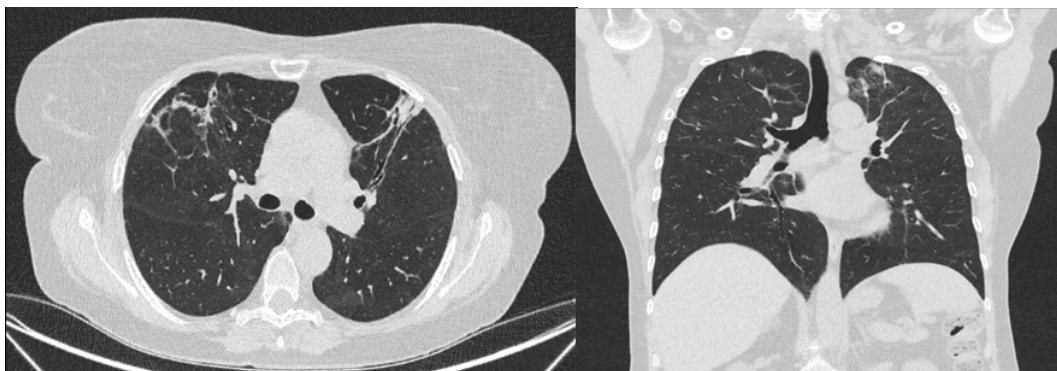


Figura 2. Tomografía de Tórax: ventana pulmonar con patrón en vidrio deslustrado con leve afectación del intersticio-alveolar.

Finalmente, a los 18 días de su ingreso y ante evolución favorable, se decide el alta con seguimiento de reumatología y medicina interna.

Discusión

Recientemente se ha descrito el termino IPAF para describir individuos con características clínicas y morfológicas de neumonía intersticial sin una condición enfermedad autoinmune sistémica diagnosticada, estableciendo criterios útiles para una mejor caracterización de esta nueva enfermedad. En este caso clínico, los estudios realizados permitieron excluir procesos infecciosos virales y bacterianos, al descartar estas condiciones en la paciente, aunados a la presencia de afectación pulmonar intersticial y signos indicativos de autoinmunidad, se consideró como un IPAF a la paciente. De los tres dominios establecidos para el diagnóstico, el dominio morfológico es el que se observa con mayor frecuencia, seguido por el serológico y el clínico^{1,3,4,6}.

En estudios realizados el dominio serológico los anticuerpos más frecuentemente encontrados en la IPAF, fueron los anticuerpos antinucleares a títulos altos entre el 48 al 82%, seguidos por el factor reumatoide (FR), los anticuerpos anti-Ro y los anti-tARN5-⁸.

La neumonía no específica (NSIP), fue el hallazgo más frecuente en el dominio morfológico en varias series, en la TAC y/o histopatología (41 y 25%, respectivamente), seguidos por la sobrexposición de Neumonía intersticial no específica con neumonía organizada⁵⁻⁸.

Sambataro, et al., describieron que el fenómeno de Raynaud (28-39%) es el síntoma más frecuente en el dominio clínico, seguido de las manos de mecánico (4-29%), artritis o rigidez matutina (16-23%) y signo de Gottron, del 5 al 18%⁵⁻⁸ (Tabla 1).

En este caso la paciente no presentó características del dominio clínico, sin embargo, estuvo presente el dominio morfológico evidenciado en el estudio radiológico, con un patrón intersticial de neumonía organizada; además de un criterio del dominio serológico, con el resultado positivo para anticuerpos antinucleares (ANA) cumpliendo así

con el requisito de presentar al menos un criterio en dos dominios catalogando como un caso de IPAF.

En cuanto a la evidencia sobre el tratamiento de esta enfermedad es muy efímera, la información obtenida se ha basado en el manejo en una serie de casos y controles que respaldan el uso de corticoides a dosis altas, inmunomoduladores como Azatioprina y Mofetil Micofenolato, y en formas graves el uso de ciclofosfamida los que se consideran el pilar principal en el tratamiento en estos pacientes, debido a que la IPAF es resultado de un consenso de investigación y no está definida como una entidad actualmente, se necesita más estudios de investigación para determinar una adecuada estrategia de tratamiento en esta población ya que posee una alta mortalidad si no se le diagnostica a tiempo⁷⁻¹⁰.

El manejo de la IPAF es complejo, debido a la escasa evidencia existente por lo que resalta la importancia de un grupo de trabajo interdisciplinario que permita un diagnóstico precoz y preciso de este tipo de patología.

Conclusiones

La neumonía intersticial con características autoinmunes es una enfermedad pulmonar compleja que requiere un abordaje multidisciplinario y una atención especializada, la incorporación de estos enfoques multidisciplinarios que involucran a diversos especialistas (neumólogos, reumatólogos y patólogos) permite mejorar significativamente el diagnóstico precoz y el manejo de la neumonía intersticial con características autoinmunes disminuyendo la mortalidad de los pacientes.

Consentimiento informado

Se obtuvo el consentimiento informado previa firma de autorización del paciente para su publicación siendo anónima y confidencial.

Contribución de autoría

Conceptualización: Kristopher Alexander Santo Cepeda

Análisis formal: Kristopher Alexander Santo Cepeda

Administración del proyecto: Kristopher

Alexander Santo Cepeda

Supervisión: José Luis Vergara Centeno

Validación: José Luis Vergara Centeno

Visualización: Madeline Carolina Astudillo Córdova

Redacción – borrador original: Kristopher Alexander Santo Cepeda, Camilo Ariel Guzñay Pinto

Redacción – revisión y edición: Kristopher

Alexander Santo Cepeda, Camilo

Ariel Guzñay Pinto

Conflicto de intereses

Los autores reportan no tener conflicto de interés alguno.

Financiamiento

Fondos propios

Referencias

1. Durán D, Pintado B, Pérez A, Velasco D. Implicaciones de la neumonía intersticial con características autoinmunes. *Rev Esp Patol Torac* [Internet]. 2022. [cited 2024 Sep 6];34(3):164-165. Available from: <https://www.rev-esp-patol-torac.com/files/publicaciones/Revistas/2022/34.3/Carta%20Cient%C3%ADfica.pdf>
2. Fernandes L, Nasser M, Ahmad K, Cottin V. Interstitial Pneumonia With Autoimmune Features (IPAF). *Front Med*[Internet].2019. [cited 2024 Sep 6];6:209.Available from: <http://dx.doi.org/10.3389/fmed.2019.00209>
3. Usandivaras M, Lobo MV, Goizueta MC. Interstitial Pneumonia with Autoimmune Features (IPAF): Case Report. *Rev Argent Reumatol*. 2021. [cited 2024 Sep 6];32(1):36-39. Available from: https://www.researchgate.net/publication/356867538_Interstitial_Pneumonia_with_Autoimmune_Features_IPAF_Case_Report
4. Margallo J, Churrua M, Matesanz C, Rojo R. Enfermedad pulmonar intersticial difusa. *Open Respir Arch* [Internet]. 2023. [cited 2024 Sep 6]; ;5(2):100248-8. Available from: <https://www.ncbi.nlm.nih.gov/pmc/articles/PMC10369608/>
5. Valenzuela C, Cottin V, Ancochea J. Actualización en neumonía intersticial con características autoinmunes. *Arch Bronconeumol* [Internet]. 2018. [cited 2024 Sep 6];54(9):447-8. Available from: <https://pubmed.ncbi.nlm.nih.gov/29555447/>
6. Vivero J. Enfermedad pulmonar intersticial de mecanismo autoinmune: revisión, clasificación y conceptos emergentes. *Rev HPC* [Internet]. 2018. [cited 2024 Sep 6]; 20:05-13. Available from: <https://www.hpc.org.ar/wp-content/uploads/5-13-VIVERO.pdf>
7. Mackintosh JA, Wells AU, Cottin V, Nicholson AG, Renzoni EA. Interstitial pneumonia with autoimmune features: challenges and controversies. *Eur Respir Rev* [Internet].2021. [cited 2024 Sep 6]; 30:210177. Available from: <http://dx.doi.org/10.1183/16000617.0177-2021>
8. Dai J, Wang L, Yan X, Li H, Zhou K, He J, et al. Clinical features, risk factors, and outcomes of patients with interstitial pneumonia with autoimmune features: a population-based study. *Clin Rheumatol* [Internet]. 2018.[cited 2024 May 1];37(8):2125-32. Available from: <https://pubmed.ncbi.nlm.nih.gov/29667101/>
9. Joerns EK, Adams TN, Sparks JA, Newton CA, Bermas B, Karp D, et al. Neumonía intersticial con características autoinmunes: Lo que el reumatólogo necesita saber. *Curr Rheumatol Rep* [Internet]. 2022.[cited 2024 May 1];24(6):223o26. Available from: <http://dx.doi.org/10.1007/s11926-022-01072-8>
10. Canofari C, Vendola A, Iuliano A, Di Michele L, Sebastiani A, Gubbiotti A. Características clínicas y serológicas de una cohorte monocéntrica de pacientes afectados por neumonía intersticial con características autoinmunes (IPAF). *Mediterr J Rheumatol* [Internet]. 2023. [cited 2024 May 1];34(2):180. Available from: <http://dx.doi.org/10.31138/mjr.34.2.180>