



Terapia fotodinámica antimicrobiana como complemento en el tratamiento restaurador directo

Antimicrobial photodynamic therapy as a complement in the direct restorative treatment

Terapia fotodinâmica antimicrobiana como complemento no tratamento restaurador direto

Christian Giancarlo Bernal Rodríguez¹, Gabriela Abe², Carlos de Paula Eduardo³, Ana Cecília Corrêa Aranha⁴, Patricia Moreira de Freitas⁵

RECIBIDO noviembre / 2016 **CORREGIDO** diciembre/ 2016 **APROBADO** diciembre/ 2016

- 1 Alumno del curso de Postgrado (Maestría), Departamento de Dentística, Facultad de Odontología, Universidad de São Paulo, São Paulo, SP, Brasil; christianbernal@usp.br
- 2 Alumna del curso de Postgrado (Maestría), Departamento de Dentística, Facultad de Odontología, Universidad de São Paulo, São Paulo, SP, Brasil; gabi_abe@usp.br
- 3 Profesor Asociado, Laboratorio Especial de Láser en Odontología (LELO), Departamento de Dentística, Facultad de Odontología, Universidad de São Paulo, São Paulo, SP, Brasil; cpeduard@usp.br
- 4 Profesora Titular, Laboratorio Especial de Láser en Odontología (LELO), Departamento de Dentística, Facultad de Odontología, Universidad de São Paulo, São Paulo, SP, Brasil; acca@usp.br
- 5 Profesora Titular, Laboratorio Especial de Láser en Odontología (LELO), Departamento de Dentística, Facultad de Odontología, Universidad de São Paulo, São Paulo, SP, Brasil; pfreitas@usp.br

RESUMEN

La Caries dental es una enfermedad multifactorial que afecta a gran parte de la población, presentando microorganismos dentro de su proceso de desarrollo, por tal motivo, el objetivo principal en este reporte de caso es reducir el nivel de los microorganismos presentes en los tejidos afectados por la enfermedad caries, ya sea en el esmalte o la dentina para lograr una restauración exitosa. Este proceso restaurador se realizó con el uso de láser de baja potencia junto con un elemento cromóforo el cual penetra en los microorganismos, creando una reacción que elimina los microorganismos presentes en el proceso carioso; este proceso se denomina Terapia Fotodinámica (PDT). La Terapia Fotodinámica antimicrobiana (aPDT) es una técnica que combina la activación de un fotosensibilizador con una luz en presencia de oxígeno produciendo la reactivación de radicales que inducen a la muerte celular de los microorganismos. La aPDT es utilizada para reducir microorganismos, siendo un potencial antimicrobiano en el proceso de caries dental en un procedimiento de restauración directa, evitando así el proceso de caries recidivante, el cual ocurre cuando no hay un previo proceso exhaustivo de eliminación de los restos bacterianos después de limpiar la cavidad con instrumentos rotatorios. El siguiente reporte de caso clínico presenta un paciente con una lesión cariosa, en la que se introduce la aPDT en el proceso de restauración de la pieza 35, como una alternativa coadyuvante para una gran reducción y eliminación de los microorganismos implicados en el proceso de caries, mejorando así la calidad de nuestra restauración con resina, prolongando de esta manera el tiempo de vida de esta restauración.

Palabras Claves: Terapia fotodinámica; láser de baja potencia; caries dental.

ABSTRACT

Dental caries is a multifactorial disease that affects a large majority of the population, which presents microorganisms within its development process. However, the main objective in this case report is to reduce the level of microorganisms presents in tissues affected by caries disease, either enamel or dentin to achieve a successful restoration. In this restorative process of dental caries, the use of low-power laser along with a chromophore element, which penetrates the microorganisms, creating a reaction that will destroy the microorganism present in the carious process, this process will be called Photodynamic Therapy (PDT). Antimicrobial Photodynamic Therapy (aPDT) is a technique that combines the activation of a photosensitizer by light in the presence of oxygen producing reactivation of radicals that induced the cell death of the microorganisms. This aPDT has been used to reduce the amount of microorganisms being an antimicrobial potential in the caries process in a direct restorative process, thus avoiding the process of recurrent caries in which it happens when there is no exhaustive previous process of the elimination of the remains of microorganism after clean the cavity with rotating instruments. In the following clinical case report we will present a patient with a caries process in which we introduced the aPDT in the restorative process of tooth 3.5, as an alternative, for an optimal reduction and elimination of microorganisms that involve in the carious process and thus improving the quality of our restoration with resin, and extending the life of this restoration.

Keywords: Photodynamic therapy; low power laser; dental caries.

RESUMO

A Carie dental é uma doença multifatorial que afeta a uma grande maioria da população, que apresenta microorganismos no processo de desenvolvimento, porém, o objetivo principal neste reporte de caso é diminuir os microorganismos presentes nos tecidos afetados pela doença cárie sejam em esmalte ou dentina para obter uma restauração com sucesso. Neste processo restaurativo da cárie dentária se adicionou o uso do Laser de baixa potência junto com um elemento cromóforo, o qual penetra nos microorganismos, criando uma reação que destruirá o microorganismo presente no processo carioso, este processo será chamado de Terapia Fotodinâmica (PDT). A Terapia fotodinâmica antimicrobiana (*Antimicrobial Photodynamic Therapy* – aPDT) é uma técnica que combina a ativação de um fotossensibilizante por luz na presença de oxigênio produzindo reativação de radicais que induziram a morte celular dos microorganismos. Esta aPDT vem sendo usada para reduzir a quantidade de microorganismos sendo um potencial antimicrobiano no processo de cárie em um processo restaurativo direto, evitando assim, o processo de cárie recidivante na qual acontece quando não existe um processo prévio exaustivo da eliminação dos restos de microorganismos depois de limpar a cavidade com instrumentos rotatórios. No seguinte reporte de caso clinico apresentaremos uma paciente com um processo de cárie na qual introduzimos a aPDT no processo restaurativo do dente 3.5, como uma alternativa mais, para uma ótima redução e eliminação de microorganismos que envolvem no processo carioso e assim melhorando a qualidade de nossa restauração com resina, e prolongando o tempo da vida dessa restauração.

Palavras Chaves: Terapia fotodinâmica; laser de baixa potência; cárie dentária.

INTRODUCCIÓN

La caries dental es considerada una enfermedad de alta prevalencia en la población mundial y uno de los máximos responsables en el proceso de pérdida dental¹. Desde el punto de vista biológico, la caries dental es una enfermedad de origen multifactorial y de evolución lenta afectando los tejidos duros dentales (esmalte, dentina y cemento)². La progresión de la caries se produce de manera diferente en cada sustrato dentario³.

Convencionalmente, las lesiones cariosas en la dentina presentan dos áreas. La primera llamada dentina infectada, es más superficial y severamente desmineralizada, imposible de tener el proceso de remineralización fisiológica, por lo tanto, su eliminación total es indicada⁴. La segunda área, llamada dentina afectada, es la más profunda, su desmineralización es moderada siendo posible su remineralización, pudiendo preservarse durante el preparo de la cavidad⁵. Aun así, algunos autores han demostrado la presencia de diversas colonias bacterianas en esa área dentinaria⁶, lo que demuestra que la dureza de la dentina no es un parámetro decisivo para determinar la ausencia de bacterias cariogénicas y que la eliminación de la dentina cariada guiada por el criterio clínico convencional de dureza, no garantiza la ausencia de microorganismos¹.

En general, la participación de la dentina representa una etapa en el proceso evolutivo de la caries dental, en la cual el tratamiento operatorio es necesario con el objetivo de interrumpir el progreso de la lesión cariosa². La mayor dificultad encontrada durante el proceso operatorio es distinguir el límite entre el área de dentina infectada y afectada, con el fin de promover una eliminación selectiva de la dentina infectada. En consecuencia, es necesario utilizar métodos alternativos para descontaminar la dentina restante antes de proceder a restaurar definitivamente la cavidad⁷.

La reducción de los microorganismos es el objetivo principal de varios procedimientos en la prácti-

ca odontológica diaria. Protocolos que favorecen la reducción microbiana se han propuesto como coadyuvantes para el tratamiento de infecciones dentales, entre ellos tenemos el uso de láser de alta potencia o de baja potencia asociado con fotosensibilizadores (aPDT), éstos han sido estudiados e introducidos clínicamente para este fin^{8,9}. La aPDT consiste en la aplicación de agentes fotosensibles que, al interactuar con la luz láser, liberan especies reactivas de oxígeno y radicales libres, los cuales dañan la membrana celular bacteriana y su ADN, lo que conlleva a la destrucción del microorganismo^{10,11}.

La terapia fotodinámica antimicrobiana tiene varias ventajas sobre agentes antimicrobianos tradicionales, promoviendo una acelerada eliminación microbiana sin necesidad de altas concentraciones de fotosensibilizador en la zona afectada, como ocurre con el uso de antisépticos y antibióticos¹². La aPDT también afecta exclusivamente a los microorganismos en el sitio de deposición del agente fotosensible, de esta forma no interfiere con las estructuras subyacentes¹³.

Este artículo tiene como objetivo presentar un reporte de caso clínico en el que se utilizó la terapia fotodinámica antimicrobiana como una técnica complementaria en el tratamiento restaurador directo y discutir los beneficios de esta terapia en odontología restauradora mínimamente invasiva.

REPORTE DE CASO

Una paciente de sexo femenino de 32 años de edad, asistió a la Clínica de la Facultad de Odontología de la Universidad de São Paulo, presentando como queja principal la presencia de manchas oscuras en las superficies oclusales de los premolares inferiores. Después de realizar la anamnesis y examen clínico exhaustivo, se observó la presencia de lesiones de caries activas en la pieza 35 (*Figura N°1*).

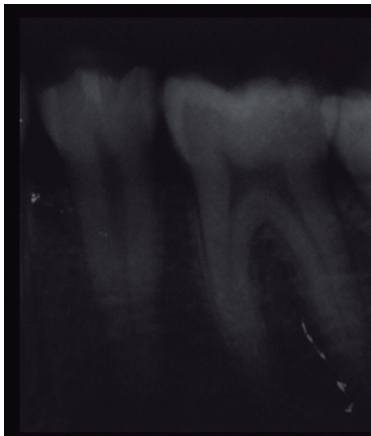


Figura N° 1. Radiografía inicial del diente 35 evidenciando la lesión cariosa en dentina.

El tratamiento propuesto fue la de restaurar la pieza 35 con resina nanocompuesta directa, con uso de la terapia fotodinámica antimicrobiana como tratamiento complementario después de la eliminación de tejido cariado (dentina infectada). Para el acceso a la cavidad, fue utilizada una fresa de punta diamantada # 1012 (FG 1011, KG Sorensen, Barueri, SP, Brasil) acoplada al motor de alta velocidad (Expertorque E680L, Kavo, Joinville, São Paulo, Brasil) sobre abundante refrigeración con agua (**Figura N° 2**).

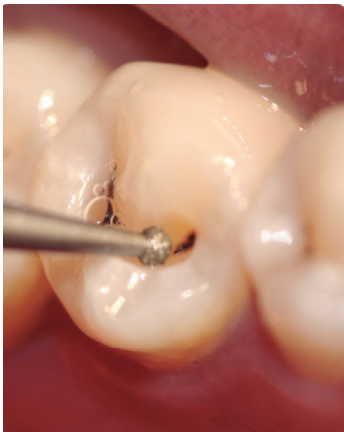

Figura N° 2. Abertura de la cavidad con fresa diamantada esférica.

La dentina infectada adyacente (**Figura N° 3**) fue retirada cuidadosamente con una fresa de carburo acoplado a un motor de baja velocidad # 2 (FG 1, KG Sorensen, Barueri, SP, Brasil), evitando la eliminación de la dentina afectada, o más endurecida (sujeto a remineralización) (**Figura N° 4**).

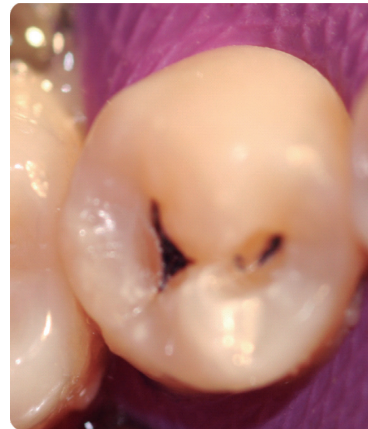

Figura N° 3. Lesión en dentina

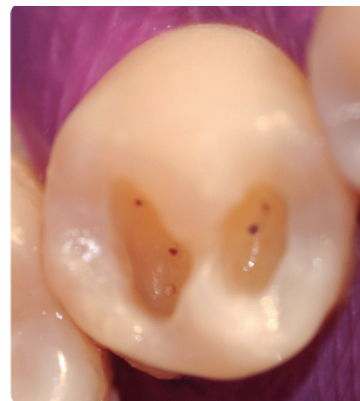

Figura N° 4. Aspecto de la cavidad después de la eliminación de la dentina infectada

En seguida, fue aplicado el azul de metileno al 0,005% (Chimiolux 5, DMC Equipamientos, São Carlos, SP, Brasil) por 5 minutos (tiempo de incubación o de pre-irradiación) (**Figura N° 5**).

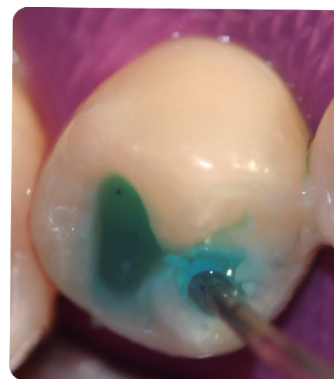


Figura N° 5. Aplicación del agente fotosensible (gel de azul de metileno al 0,005%).

Después del periodo de pre-irradiación, fue aplicado el láser de diodo (láser de fotones, DMC Equipamientos, São Carlos, SP, Brasil), con los siguientes parámetros: longitud de onda de 660nm, área de irradiación de 0,028 cm², densidad de energía 320 J/cm², exposición de 90 segundos y energía total de 9J (*Figura N° 6*).

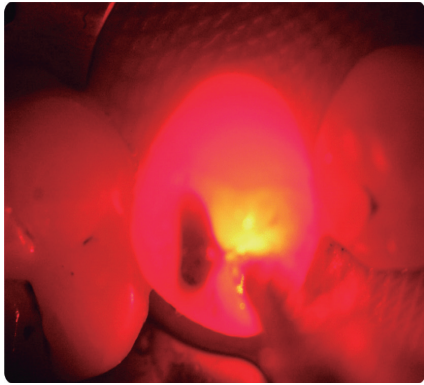


Figura N°6. Irradiación con láser de baja potencia (660nm).

Terminada la irradiación, el azul de metileno fue removido mediante un lavado con agua por 30 segundos (*Figura N° 7 y 8*)¹⁴.

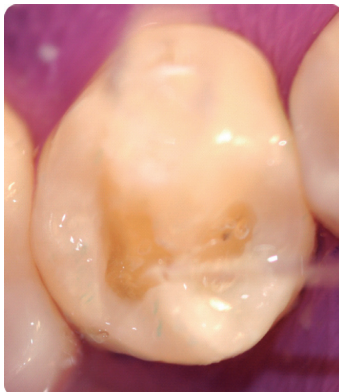


Figura N° 7. Lavado con agua para eliminar el agente fotosensible.

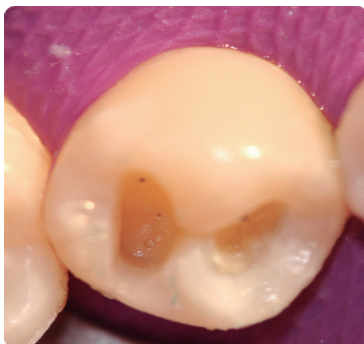

Figura N° 8. Apariencia de la cavidad después de la eliminación del fotosensibilizador.

Por último, se siguió con el procedimiento de restauración convencional: acondicionado con ácido fosfórico al 37% (37 Conduct FGM, Joinville, São Paulo, Brasil), 15 segundos sobre el esmalte y 10 segundos sobre la dentina (*Figura N° 9*), luego se procede al lavado con chorro de agua durante 20 segundos (*Figura N° 10*) y posteriormente se elimina el exceso de agua con suave chorro de aire, protegiendo la dentina con pequeñas bolas de algodón para evitar la deshidratación (*Figura N° 11*).

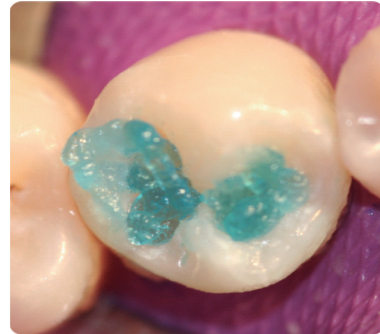

Figura N°9. Acondicionamiento con ácido fosfórico al 37%.

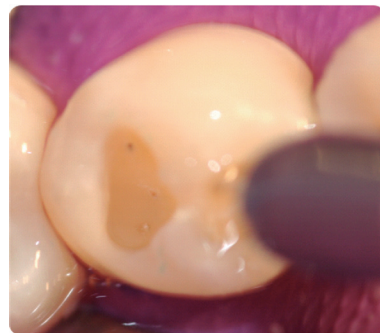

Figura N° 10. Lavado de la cavidad, para eliminar el ácido fosfórico.

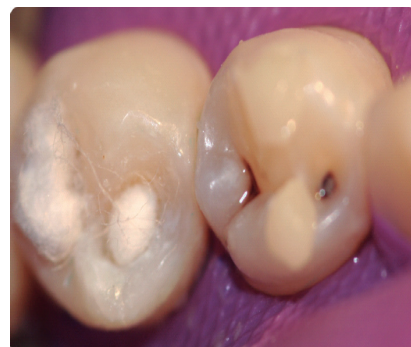

Figura N° 11. Secado con bola de algodón para evitar la deshidratación de la dentina al eliminar el exceso de agua.

Para la adhesión de la resina se utilizó el sistema adhesivo (Single Bond 2 de 3M, Sumaré, São Paulo, Brasil) aplicado de forma activa durante 20 segundos (**Figura N° 12**), luego se evapora el solvente con chorro de aire suave durante 5 segundos (**Figura N° 13**). Seguidamente se procede a la fotopolimerización del adhesivo durante 10 segundos. (**Figura N°14**) (Gnatus Optilight Max, Ribeirão Preto, São Paulo, Brasil).

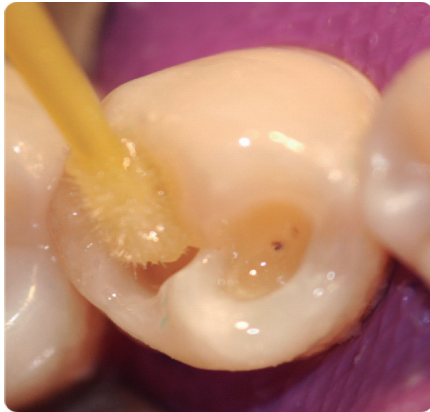

Figura N° 12. Aplicación del sistema adhesivo

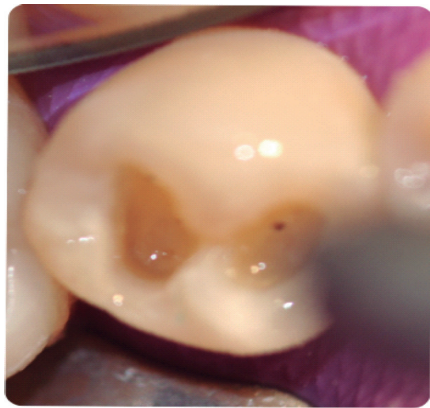


Figura N° 13. Chorro de aire evaporando el solvente

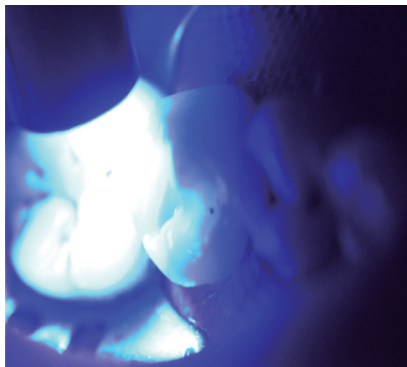


Figura N° 14. Fotopolimerización del sistema adhesivo

La aplicación de la resina nanocompuesta, de color A2 de esmalte y dentina, (Venus Heraeus Kulzer, Hanau, Alemania) fue realizada en incrementos oblicuos de unos 2 mm de espesor (**Figura N°15**), polimerizando cada incremento durante 20 segundos (**Figura N°16**) hasta completar la restauración total de la cavidad y la escultura dental. Después de terminado el procedimiento restaurador, se realizó al acabado y el ajuste oclusal con fresas diamantadas de grano fino (3195 F y 3195 FF, KG Sorensen, Barueri, SP, Brasil) y papel de mordida (Bausch-BK 1001, Renania-Palatinado, Alemania).

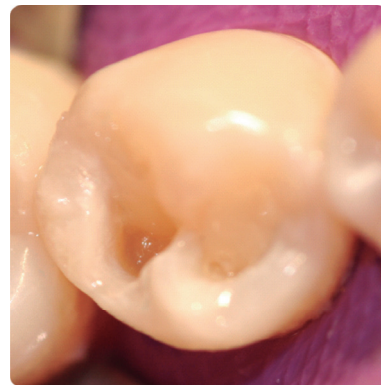

Figura N°15. Aplicación de resina nanocompuesta en incrementos.

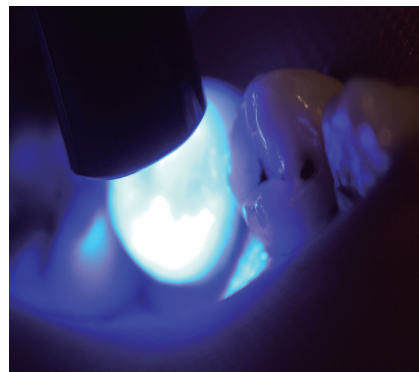

Figura N° 16. Fotopolimerización de la resina.

El pulido de la restauración fue realizada en una segunda sesión, 24 horas después de la finalización de la restauración; en la primera fase se realizó con la punta de Astropol HP (Ivoclar Vivadent, Joinville, São Paulo, Brasil), siguiendo el protocolo establecido por el fabricante. En la segunda fase continuamos con el pulido con el cepillo Astrobrush (Ivoclar Vivadent, Joinville, Sao Paulo, Brasil), y una pasta de pulido Diamond Gloss 1 (KG Sorensen, Barueri, SP, Brasil) (**Figura N°17**).

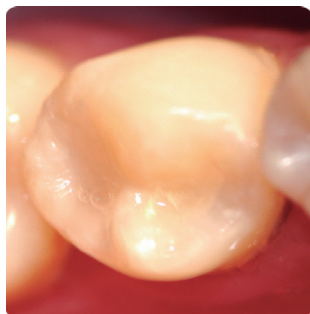


Figura N° 17. Aspecto final da restauración

DISCUSIÓN

El tratamiento restaurador directo, en lesiones profundas de caries (que ya han alcanzado la dentina), con la terapia fotodinámica asociado a la terapia fotodinámica antimicrobiana es una técnica ventajosa en muchos aspectos. Teniendo en cuenta que la eliminación de la dentina infectada es subjetiva¹⁵, dado que el juicio clínico entre cada profesional varía, en una lesión más profunda, esta variación en la eliminación de tejido dentinario puede ser un punto crítico entre el tratamiento conservador y una exposición pulpar¹⁶. Dentro de este contexto, la terapia fotodinámica antimicrobiana es muy efectiva en la descontaminación y no daña el tejido dental ni las estructuras adyacentes¹⁷. Varios autores han demostrado que las bacterias orales, ya sean organizadas en biofilm son susceptibles al PDT¹⁸, reduciendo la cantidad de microorganismos.

Con la finalidad de realizar la terapia fotodinámica antimicrobiana, el fotosensibilizador azul de metileno ha sido estudiado por varios autores y ha demostrado ser eficaz en la lucha contra los microorganismos presentes en la cavidad oral¹⁹. Al interactuar la luz láser con emisión en el rango del espectro rojo (660 nm), la solución libera especies reactivas de oxígeno que degradan la membrana celular bacteriana y su ADN²⁰. La penetración de este agente fotosensible y de la luz emitida por el láser en la membrana celular, mitocondrias, y el ADN en los microorganismos es variable²⁰, por tal motivo, en regiones muy profundas del tejido dentinario, algunos autores afirman que no hay descontaminación total²¹. Sin embargo, muchos estudios han demostrado que existe una reducción significativa de los microorganismos presentes¹⁷⁻²⁰. Debido

a que hay una gran variación entre la concentración y el tipo de agente fotosensible descritos en los trabajos científicos, además de los parámetros de irradiación utilizados, se hace difícil comparar los resultados obtenidos.

Estudios recientes han demostrado que la terapia fotodinámica produce una reducción significativa de las bacterias, como son *Streptococcus mutans*, *Lactobacillus spp.* (*L. ssp.*), además, los estudios *in vitro* demostraron que la reducción fue mayor que *in vivo*²². También se muestra que la terapia fotodinámica afecta a otras bacterias cariogénicas como *Lactobacillus acidophilus* (*L. acidophilus*)²³. Estudios de Zanin et al.²⁴ mostraron que la terapia fotodinámica elimina bacterias como *S. sobrinus*, *L. acidophilus* y *L. casei*. Como podemos ver la efectividad es la misma para diferentes tipos de microorganismos. La terapia fotodinámica es indicada porque causa la muerte rápida de las bacterias cariogénicas, que podrían afectar nuestra restauración, produciendo lesiones de caries recidivantes aun habiendo un buen sellado de las márgenes de la restauración²⁵.

BIBLIOGRAFÍA

1. Pereira J. C. et al., Dentística Uma abordagem multidisciplinar, Cap. 16; 2014.
2. Russo E. M. et al., Dentística Restaurações Diretas, Cap. 2, 2010.
3. Dai N, Hu J, Liu H. 3D Simulation Modeling of the Tooth Wear Process. PLoS One. 2015 Aug 4; 10(8):e0134807. doi: 10.1371/journal.pone.0134807.
4. Sharma G, Puranik MP, K R S. Approaches to Arresting Dental Caries: An Update. J Clin Diagn Res. 2015 May;9(5):ZE08-11.
5. Zavgorodniy AV, Rohanizadeh R, Swain MV. Ultrastructure of dentine carious lesions. Arch Oral Biol. 2008 Feb;53(2):124-32.
6. Wainwright M. Photodynamic antimicrobial chemotherapy (PACT). J Antimicrob Chemother. 1998 Jul;42(1):13-28.
7. Williams JA, Pearson GJ, Colles MJ, Wilson M. The photo-activated antibacterial action of toluidine blue O in a collagen matrix and in carious dentine. Caries Res. 2004 Nov-Dec;38(6):530-6.

8. Burns T, Wilson M, Pearson GJ. Effect of dentine and collagen on the lethal photosensitization of *Streptococcus mutans*. *Caries Res*. 1995;29(3):192-7.
9. O'Neill JF, Hope CK, Wilson M. Oral bacteria in multi-species biofilms can be killed by red light in the presence of toluidine blue. *Lasers Surg Med*. 2002;31(2):86-90.
10. Al-Watban FA, Zhang XY. Photodynamic therapy of human undifferentiated thyroid carcinoma-bearing nude mice using topical 5-aminolevulinic acid. *Photomed Laser Surg*. 2005 Apr;23(2):206-11.
11. Dougherty TJ, Gomer CJ, Henderson BW, Jori G, Kessel D, Korbelik M, Moan J, Peng Q. Photodynamic therapy. *J Natl Cancer Inst*. 1998 Jun 17;90(12):889-905.
12. Malik Z, Hanania J, Nitzan Y. Bactericidal effects of photoactivated porphyrins--an alternative approach to antimicrobial drugs. *J Photochem Photobiol B*. 1990 May;5(3-4):281-93.
13. Convissar RA. Princípios e práticas do laser na odontologia. *Pesquisa odontológica com laser*. New York; 2011;17: 299.
14. Guglielmi Cde A, Simionato MR, Ramalho KM, Imperato JC, Pinheiro SL, Luz MA. Clinical use of photodynamic antimicrobial chemotherapy for the treatment of deep carious lesions. *J Biomed Opt*. 2011 Aug;16(8):088003.
15. Zhegova G, Rashkova M, Rocca JP. Minimally invasive treatment of dental caries in primary teeth using an Er:YAG Laser. *Laser Ther*. 2014 Dec;23(4):249-54.
16. Friedlander L, McElroy K, Daniel B, Cullinan M, Hanlin S. Direct pulp capping of permanent teeth in New Zealand general dental practice--a practice based research study. *N Z Dent J*. 2015 Jun;111(2):58-64.
17. Diniz IM, Horta ID, Azevedo CS, Elmadjian TR, Matos AB, Simionato MR, Marques MM. Antimicrobial photodynamic therapy: a promise candidate for caries lesions treatment. *Photodiagnosis Photodyn Ther*. 2015 Sep;12(3):511-8.
18. Santin GC, Oliveira DS, Galo R, Borsatto MC, Corona SA. Antimicrobial photodynamic therapy and dental plaque: a systematic review of the literature. *Scientific World Journal*. 2014;2014:824538.
19. Araújo PV, Correia-Silva Jde F, Gomez RS, Massara Mde L, Cortes ME, Poletto LT. Antimicrobial effect of photodynamic therapy in carious lesions in vivo, using culture and real-time PCR methods. *Photodiagnosis Photodyn Ther*. 2015 Sep;12(3):401-7.
20. König K, Teschke M, Sigusch B, Glockmann E, Eick S, Pfister W. Red light kills bacteria via photodynamic action. *Cell Mol Biol (Noisy-le-grand)*. 2000 Nov;46(7):1297-303.
21. Steiner-Oliveira C, Longo PL, Aranha AC, Ramalho KM, Mayer MP, de Paula Eduardo C. Randomized in vivo evaluation of photodynamic antimicrobial chemotherapy on deciduous carious dentin. *J Biomed Opt*. 2015 Oct;20(10):108003.
22. Guglielmi Cde A, Simionato MR, Ramalho KM, Imperato JC, Pinheiro SL, Luz MA. Clinical use of photodynamic antimicrobial chemotherapy for the treatment of deep carious lesions. *J Biomed Opt*. 2011 Aug;16(8):088003. Borrás 2014.
23. Araújo NC, Fontana CR, Bagnato VS, Gerbi ME. Photodynamic Antimicrobial therapy of curcumin in biofilms and carious dentine. *Lasers Med Sci*. 2014 Mar;29(2):629-35.
24. Wilson M, Dobson J, Harvey W. Sensitization of oral bacteria to killing by low-power laser radiation. *Curr Microbiol*. 1992 Aug;25(2):77-81.
25. Kleina MW, Hermann FCS, Klein-Júnior CA, Piva F. A remoção da dentina cariada na prática restauradora - Revisão da literatura. *Rev Dent* 2009; 8(18):15-23.