



REPORTE DE CASO

Regeneración ósea guiada en el tratamiento de quiste  
dentígero bilateral: Reporte de caso

Bone regeneration guided in treatment of bilateral  
dentigerous cyst: Case report

Regeneração óssea guiada no tratamento do cisto dentígero  
bilateral: Relato de caso

*Milagros Vanessa Portillo Flores<sup>1</sup>, Luis Felipe Reyes Lecca<sup>2</sup>, Tania Carola Padilla Cáceres<sup>3</sup>*

RECIBIDO: 15/nov/2017 ACEPTADO: 10/jun/2018 PUBLICADO: 31/dic/2018

1. Cirujano Dentista egresada de la Universidad Nacional del Altiplano, Puno- Perú.
2. Mg. Especialista en Cirugía Bucal y Maxilofacial, Odontólogo Asistencial del Servicio de Cirugía Bucal y Maxilofacial del Hospital Militar Central – Lima, Perú.
3. Dra. Especialista en Odontología pediátrica. Docente principal en la Universidad Nacional del Altiplano, Puno - Perú.

CORRESPONDENCIA

Tania Carola Padilla Cáceres  
Universidad Nacional del Altiplano, Puno – Perú.  
[tpadilla@unap.edu.pe](mailto:tpadilla@unap.edu.pe)



## RESUMEN

El propósito del presente artículo es mostrar un caso de quiste dentígero bilateral de gran extensión asociado a dientes permanentes. Paciente de sexo masculino de 11 años de edad, que fue referido al Servicio de Cirugía Maxilofacial del Hospital Militar Central de Lima- Perú. Al examen clínico presentaba abultamiento en zona de dientes 33 y 43, asintomático. La tomografía computarizada cone beam mostró imágenes hipodensas, bien definidas, asociada a dientes no erupcionados. El tratamiento fue la enucleación de los quistes y la extracción de los dientes comprometidos bajo anestesia general, fue realizado la regeneración ósea guiada con plasma rico en fibrina más injerto óseo y membrana de colágeno, esto debido al gran riesgo de fractura mandibular. El examen histopatológico confirmó el diagnóstico presuntivo de quiste dentígero. Dos meses después de la cirugía se observa una notable y rápida neoformación ósea. Este caso destaca la importancia del análisis clínico y tomográfico previo al tratamiento quirúrgico, con el objetivo de obtener el mejor tratamiento para el paciente.

**Palabras clave:** Adolescente; Quiste dentígero; Regeneración ósea; Plasma rico en fibrina.

## ABSTRACT

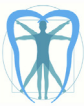The purpose of this article is to show a case of large bilateral dentigerous cyst associated with permanent teeth. Male patient of 11 years-old, who was referred to the Maxillofacial Surgery Service of the Central Military Hospital of Lima-Perú. The clinical examination showed asymptomatic bulging in areas of teeth 33 and 43. Cone beam computed tomography showed hypodense, well-defined images associated with unerupted teeth. The treatment was the enucleation of the cysts and the extraction of the compromised teeth under general anesthesia, the guided bone regeneration was performed with plasma rich in fibrin plus bone graft and collagen membrane, this due to the great risk of mandibular fracture. The histopathological examination confirmed the presumptive diagnosis of dentigerous cyst. Two months after surgery, a remarkable and rapid bone neoformation is observed. This case highlights the importance of clinical and tomographic.

**Keywords:** Adolescent; Dentigerous cyst; Bone regeneration; Plasma rich in fibrin.

## RESUMO

O objetivo deste artigo é mostrar um caso de grande extensão de cisto dentígero bilateral associado a dentes permanentes. Paciente do sexo masculino de 11 anos de idade, encaminhado ao Serviço de Cirurgia Bucomaxilofacial do Hospital Militar Central de Lima-Peru. Ao exame clínico mostrou abaulamento assintomático nas áreas dos dentes 33 e 43. A tomografia computadorizada por feixe cônico mostrou imagens hipodensas e bem definidas associadas a dentes não irrompidos. O tratamento foi a enucleação dos cistos e a extração dos dentes comprometidos sob anestesia geral, a regeneração ósea guiada foi realizada com plasma rico em fibrina mais enxerto óseo e membrana de colágeno, devido ao grande risco de fratura mandibular. O exame histopatológico confirmou o diagnóstico presuntivo de cisto dentígero. Dois meses após a cirurgia, observa-se uma notável e rápida neoformação óssea. Este caso destaca a importância da análise clínica e tomográfica antes do tratamento cirúrgico, a fim de obter o melhor tratamento para o paciente.

**Palavras-chave:** Adolescente; Cisto dentígero; Regeneração óssea; Plasma rico em fibrina.



## INTRODUCCIÓN

Existe una gran variedad de lesiones quísticas que afectan la cavidad bucal, una de las que se observa con mayor frecuencia es el quiste dentígero, éste es un quiste odontogénico que rodea la corona de un diente impactado, se debe principalmente a la acumulación de líquido entre el epitelio reducido del esmalte y la superficie del esmalte, produciéndose un quiste en cuya luz está situada la corona del diente mientras la raíz permanece por fuera;<sup>1</sup> sin embargo, otros autores opinan que se originan después de que la corona dentaria ha terminado su desarrollo y el diente no ha erupcionado.<sup>2</sup>

Es el segundo tipo más común de quiste odontogénico, comprendiendo cerca del 20% de todos los quistes encontrados en los maxilares. Su origen está relacionado con acúmulo de líquido entre o epitelio reducido del órgano do esmalte e la corona de un diente no erupcionado.<sup>3</sup> Afecta con mayor frecuencia al sexo masculino en una relación 2:1, entre la segunda y tercera década de la vida, la proporción de pacientes de 6 a 7 años con quistes dentígeros es de sólo 9.1%, se encuentran asociado casi siempre a la corona de un diente permanente normal, impactado, no erupcionado; rara vez se presentan en dientes primarios. Se asocia con mayor frecuencia a terceros molares inferiores, seguido de caninos superiores.<sup>4</sup>

Para el diagnóstico se deben tomar en cuenta un conjunto de características recopiladas en el estudio clínico. La Tomografía Cone Beam resulta ser de gran beneficio sobre todo en quistes dentígeros; ya que provee detalles exactos en las tres dimensiones de la lesión quística sin distorsión ni superposición.<sup>4,5</sup>

El tratamiento considera la elección de un determinado método quirúrgico dependiendo de la localización, el tamaño y su proximidad a estructuras vecinas. El tratamiento clásico para los quistes dentígeros es enucleación y extracción del diente involucrado. En los quistes grandes, una marsupialización inicial puede reducir el tamaño del defecto óseo antes de la enucleación definitiva, a veces puede ser necesaria una cirugía extensa donde incluso puede haber resección de la mandíbula.<sup>6</sup>

Cuando se ha retirado quirúrgicamente un quiste, la cicatrización ósea es una etapa muy importante para la rehabilitación estética y funcional de los maxilares. Este proceso va ligado a factores intrínsecos y extrínsecos que varían en las distintas partes del cuerpo.<sup>7</sup>

Los defectos óseos posteriores a quistectomías de mayor tamaño y que no se regeneran ni cicatrizan de forma espontánea se denominan críticos, en estos casos es necesario usar injertos, materiales osteoinductivos, así como, llevar al paciente a una regeneración ósea guiada para conseguir resolución completa y satisfactoria del defecto resultante.

El Plasma Rico en Fibrina (PRF) puede ser considerado

## INTRODUCTION

There is a great variety of cystic lesions that affect the oral cavity, one of the most frequently observed is the dentigerous cyst, this is an odontogenic cyst that surrounds the crown of an impacted tooth, it is mainly due to the accumulation of fluid between the reduced enamel epithelium and the surface of the enamel, producing a cyst in whose light the crown of the tooth is located while the root remains on the outside;<sup>1</sup> however, other authors believe that they originate after the crown has finished its development and the tooth has not erupted.<sup>2</sup>

It is the second most common type of odontogenic cyst, comprising about 20% of all cysts found in the jaws. Its origin is related to the accumulation of fluid between or reduced epithelium of the enamel organ and the crown of an unerupted tooth.<sup>3</sup> It most often affects the male sex in a 2:1 relationship, between the second and third decade of life, the proportion of patients aged 6 to 7 years with dentigerous cysts is only 9.1%, they are almost always associated with the crown of a normal permanent tooth, impacted, not erupted; they rarely occur in primary teeth. It is most frequently associated with lower third molars, followed by superior canines.<sup>4</sup>

For the diagnosis, a set of characteristics collected in the clinical study must be taken into account. The Cone Beam Tomography turns out to be of great benefit especially in dentigerous cysts; it provides exact details in the three dimensions of the cystic lesion without distortion or overlap.<sup>4,5</sup>

The treatment considers the choice of a specific surgical method depending on the location, size and proximity to neighboring structures. The classic treatment for dentigerous cysts is enucleation and extraction of the involved tooth. In large cysts, an initial marsupialization can reduce the size of the bone defect before definitive enucleation, sometimes extensive surgery may be necessary where there may even be a resection of the mandible.<sup>6</sup>

When a cyst has been surgically removed, bone healing is a very important stage for the aesthetic and functional rehabilitation of the jaws. This process is linked to intrinsic and extrinsic factors that vary in different parts of the body.<sup>7</sup>

Bone defects after larger cystectomies and that do not regenerate or heal spontaneously are called critical, in these cases it is necessary to use grafts, osteoinductive materials, as well as bring the patient to a guided bone regeneration to achieve complete resolution and satisfactory of the resulting defect.

Fibrin Rich Plasma (FRP) can be considered as an autolo-

como un biomaterial de curación autólogo, que incorpora en una matriz de fibrina autóloga la mayoría de los leucocitos, plaquetas y factores de crecimiento cosechadas a partir de una simple muestra de sangre.<sup>8</sup> El PRF pertenece a una nueva generación de concentrados de plaquetas orientados a la preparación simplificada, sin la manipulación bioquímica de la sangre.<sup>2</sup> Actualmente, la lenta polimerización durante la preparación del PRF parece generar una red de fibrina muy similar a la natural. Tal red conduce a una migración y proliferación celular más eficiente y por lo tanto a la cicatrización.<sup>9</sup> El Plasma rico en plaquetas (PRP) es obtenido a partir de sangre autóloga y en su presentación como gel es denominado Plasma rico en fibrina (PRF), utilizado para entregar factores de crecimiento en altas concentraciones en el sitio del defecto óseo o en una región que requiere de aumento.<sup>10</sup> Datos clínicos revelan que el PRF en gel, proporciona una matriz para el desarrollo de una cicatrización eficiente sin exceso de inflamación. Informes recientes han sugerido que la epitelización, la formación de hueso más denso y maduro con trabéculas mejor organizadas. Una mayor regeneración ósea se produce cuando se añade PRF para autoinjertos y aloinjertos óseos.<sup>10</sup>

El PRF ha sido recomendado para su uso en el aumento de la tasa de deposición de hueso y la calidad de la regeneración ósea. Todas las aplicaciones clínicas conocidas de PRF destacan una cicatrización del tejido acelerado debido al desarrollo de la neovascularización eficaz, cierre acelerado de la herida con remodelación del tejido cicatricial rápido, así como, la ausencia casi total de eventos infecciosos, Su técnica de obtención consiste en la extracción de 10mL de sangre de la vena antecubital del paciente (aunque en ocasiones es necesario canalizar otra vena) y su inmediata centrifugación sin anticoagulantes a 3.000 rpm durante 10min o a 2.700 rpm durante 12min.<sup>11</sup>

## REPORTE DE CASO

Este trabajo se realizó de acuerdo con normas bioéticas. Se obtuvieron los consentimientos informados de los padres del niño para todos los exámenes auxiliares necesarios para el tratamiento realizado, así como, para la publicación de los datos presentados.

Un paciente masculino de 11 años de edad fue referido por su pediatra al servicio de Cirugía Maxilofacial del Hospital Militar Central de Lima- Perú, presentando lesión amplia en el maxilar inferior del lado izquierdo y derecho. La lesión fue detectada mediante examen radiográfico de rutina. La lesión no era dolorosa a la palpación y para el momento de la consulta no había recibido ningún tratamiento.

Dentro de los antecedentes personales el paciente padece de asma, el cual controla su tratamiento con salbutamol, además refiere ser alérgico a las sulfas. Al examen clínico extraoral se aprecia a un paciente de raza mestiza, sin aparentes alteraciones (Figura 1A y 1B).

gous healing biomaterial, which incorporates in an autologous fibrin matrix most of the leukocytes, platelets and growth factors harvested from a simple blood sample.<sup>8</sup> The FRP belongs to a new generation of platelet concentrates oriented to the simplified preparation, without the biochemical manipulation of the blood.<sup>2</sup> Currently, the slow polymerization during the preparation of the FRP seems to generate a fibrin network very similar to the natural one. Such network leads to more efficient cell migration and proliferation and therefore to healing. Platelet Rich Plasma (PRP) is obtained from autologous blood and in its presentation as a gel is called fibrin rich plasma (FRP), used to deliver growth factors at high concentrations at the site of the bone defect or in a region which requires an increase.<sup>10</sup> Clinical data reveal that the FRP gel provides a matrix for the development of efficient healing without excess inflammation. Recent reports have suggested that epithelialization, the denser and more mature bone formation with better organized trabeculae. Greater bone regeneration occurs when FRP is added for autografts and bone allografts.<sup>10</sup>

The FRP has been recommended for use in increasing the rate of bone deposition and the quality of bone regeneration. All known clinical applications of FRP emphasize accelerated tissue healing due to the development of effective neovascularization, accelerated closure of the wound with rapid scar tissue remodeling, as well as the almost total absence of infectious events. the extraction of 10mL of blood from the antecubital vein of the patient (although it is sometimes necessary to channel another vein) and its immediate centrifugation without anticoagulants at 3,000 rpm for 10min or at 2,700 rpm for 12min.<sup>11</sup>

## CASE REPORT

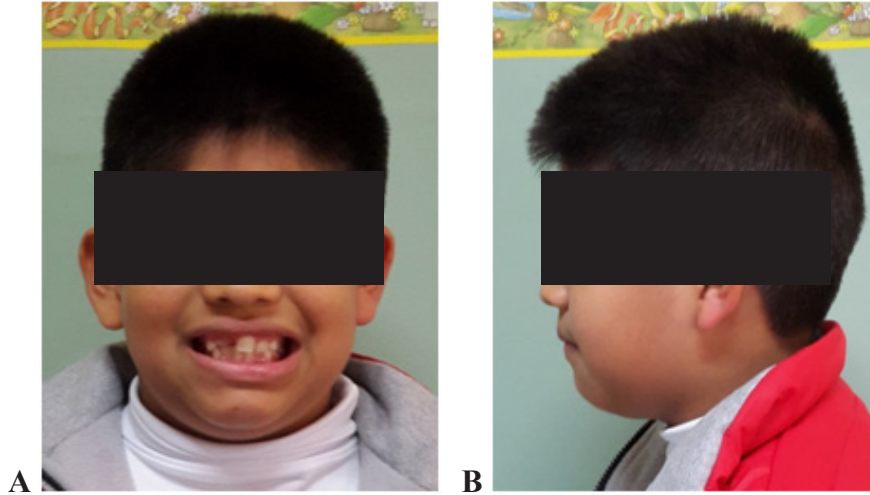This work was carried out in accordance with bioethical standards. The informed consents of the child's parents were obtained for all the auxiliary examinations necessary for the treatment carried out, as well as, for the publication of the presented data.

A male patient of 11 years old was referred by his pediatrician to the Maxillofacial Surgery Service of the Central Military Hospital of Lima-Peru, presenting a wide lesion in the lower jaw of the left and right side. The lesion was detected by routine radiographic examination. The lesion was not painful on palpation and by the time of the consultation had not received any treatment.

Within the personal history the patient suffers from asthma, which controls their treatment with salbutamol, also refers to being allergic to sulfas. The extraoral clinical examination shows a mestizo patient with no apparent alterations (Figure 1A and 1B).

*Figura 1A y B: Foto de frente y de perfil del paciente pediátrico*

*Figure 1A and B: Front and profile picture of the pediatric patient*

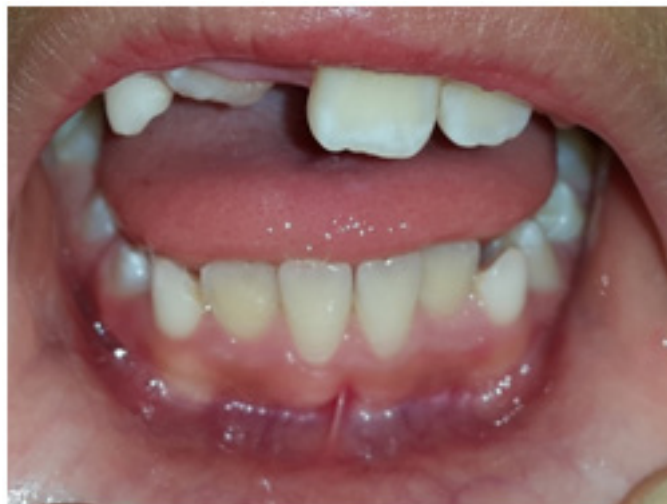

Al examen clínico intrabucal se aprecia un paciente en dentición mixta, así como, persistencia de dientes primarios aún en boca para su edad y mal posiciones dentarias. Se observó zonas isquémicas a nivel de las piezas 33 y 43 (Figura 2), no doloroso, circunscrito, localizado en el cuerpo de la mandíbula. El resto de las estructuras anatómicas en cavidad bucal se encontraban dentro de los parámetros normales.

The intraoral clinical examination shows a patient in mixed dentition, as well as persistence of primary teeth still in the mouth for his age and dental wrong positions. Ischemic areas were observed at the level of parts 33 and 43 (Figure 2), not painful, circumscribed, located in the body of the jaw. The rest of the anatomical structures in the oral cavity were within normal parameters.

*Figura 2: Examen clínico intraoral. Aumento de volumen en región de dientes 33 y 43*

*Figure 2: Intraoral clinical examination. Increase in volume in tooth region 33 and 43*



De acuerdo con los datos recopilados al examen clínico, se solicita un examen tomográfico cone beam. Se observa zonas de radiolucidez, de forma irregular, con cortical, que engloba las zonas de los dientes 33 y 43 (Figura 3). Así mismo, el corte transversal evidencia zonas de radiolucidez en la región de los dientes 43 y 33 (Figura 4). A través del

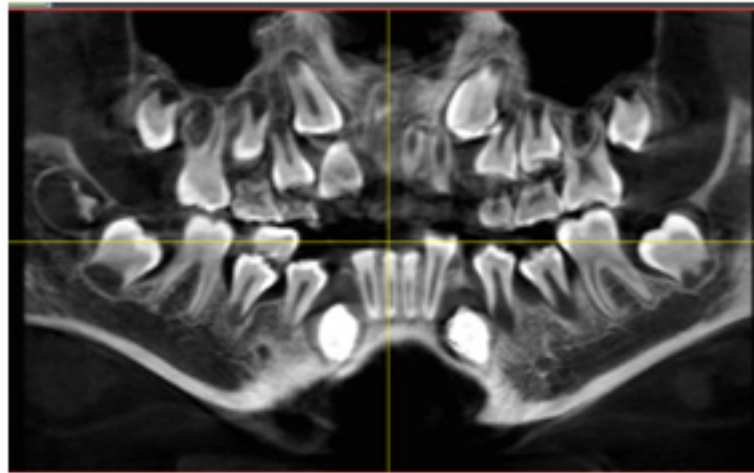
According to the data collected during the clinical examination, a cone beam tomographic examination is requested. Radiolucent areas are observed, irregularly shaped, with cortical, which encompasses the areas of teeth 33 and 43 (Figure 3). Likewise, the cross section shows areas of radiolucency in the region of teeth 43 and 33 (Figure 4).

corte axial se revela una zona de radiolucidez de bordes difusos, con cortical, localizada en la zona de la pieza 83 de 25.46 mm de altura y en la zona del diente 73 de 21.82mm de altura. (Figura 5). Se realizó el diagnóstico diferencial con quiste periapical, queratoquiste odontogénico, granuloma central de células gigantes y ameloblastoma, siendo el diagnóstico histopatológico definitivo como quiste dentígero bilateral.

Through the axial cut, an area of radiolucency with diffuse edges is revealed, with a cortical zone located in the area of the piece 83 of 25.46 mm in height and in the area of the tooth 73 of 21.82 mm in height. (Figure 5). The differential diagnosis was made with periapical cyst, odontogenic keratocyst, central giant cell granuloma and ameloblastoma, with definitive histopathological diagnosis as a bilateral dentigerous cyst.

*Figura 3: Corte panorámico de la tomografía cone beam de paciente de 11 años de edad*

*Figure 3: Panoramic view of the cone beam tomography of an 11-year-old patient*



*Figura 4: Corte transversal de la tomografía cone beam*

*Figure 4: Cut section of the cone beam tomography*

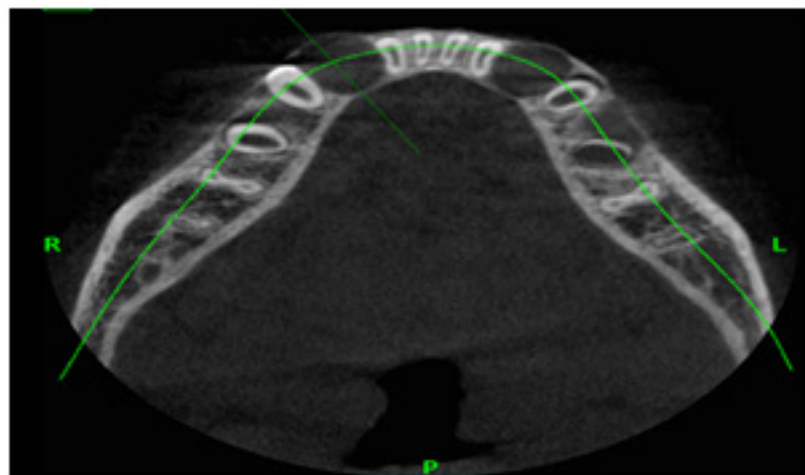
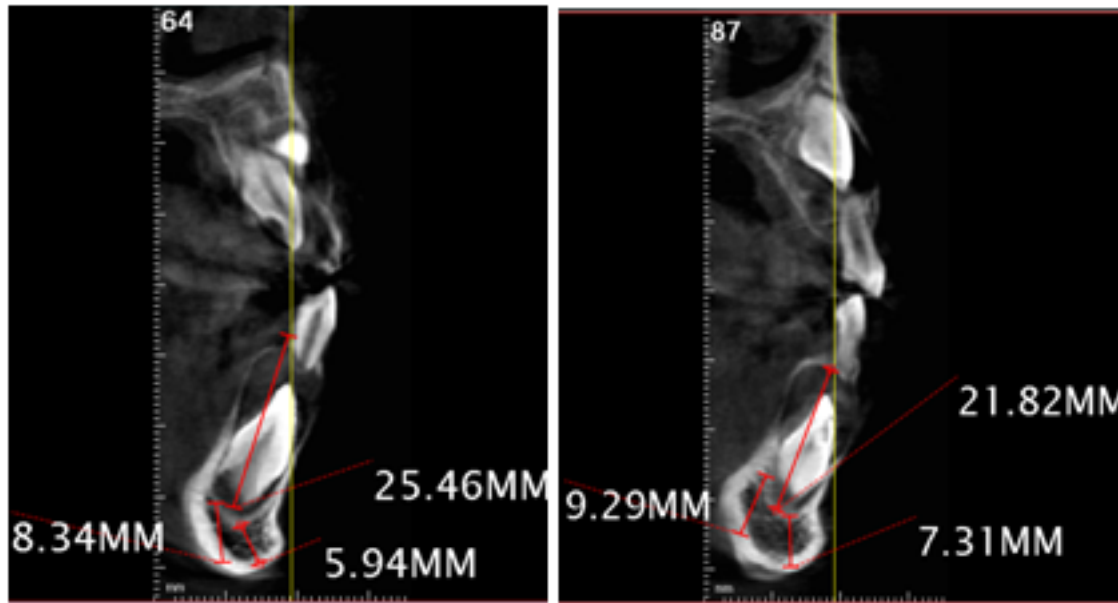


Figura 5: Tomografía cone beam. Corte axial Derecho e Izquierdo

Figure 5: Cone beam tomography. Axial Cut Right and Left



El plan de tratamiento consideró la extirpación de la lesión bajo anestesia general, previos análisis y exámenes requeridos. Previa infiltración con anestesia local, se continuó el abordaje odontológico, efectuándose una incisión festoneada que se extendía desde la zona del diente 33 hasta la zona del diente 43, se levantó un colgajo mucoperiostico para abordar la lesión, por donde se apreciaba que emergía una porción de la lesión, no fue necesario realizar la osteotomía; debido a la extensión superficial de la lesión, exponiéndose una membrana quística, por lo que se tomó la decisión de eliminar por completo la lesión que comprometía a los dientes 33 y 43, evidenciándose también gran compromiso del diente 34, razón por lo cual fue realizado su exodoncia, así como, las exodoncias de los dientes primarios comprometidos.

Posterior a ello, se realizó el curetaje, lavado y regularización de los bordes óseos. Paralelamente se centrifugaba la sangre autóloga para la obtención del PRF, al cual se adiciona el injerto óseo liofilizado de humano (Biograft - México) 3g para incorporar la mezcla en la cavidad quística, encima de esta se cubrió con una membrana de colágeno reabsorbible de 3x3 (Membracel - Argentina), luego se repone el colgajo y se sutura con puntos separados con seda negra 3/0 (Unilenesac - Perú). Como indicaciones postoperatorias se consideró medicación analgésica y antibiótica: clindamicina 600mg endovenoso c/8h por 2 días luego 300mg en tabletas c/8 x 5 días y ketoprofeno 100mg endovenoso c/8h x 2 días luego tabletas c/8 h x 2 días. El postoperatorio inmediato (24 horas después) no presentó complicaciones infecciosas ni hemorrágicas. A los 7 días se retiraron los puntos de sutura.

The treatment plan considered the removal of the lesion under general anesthesia, previous analyzes and required examinations. After infiltration with local anesthesia, the odontological approach was continued, making a scalloped incision that extended from the area of tooth 33 to the area of tooth 43, a mucoperiosteal flap was raised to address the lesion, where it was seen that a portion emerged of the lesion, it was not necessary to perform the osteotomy; due to the superficial extension of the lesion, exposing a cystic membrane, for which the decision was made to completely eliminate the lesion that compromised the teeth 33 and 43, evidencing also great commitment of the tooth 34, reason for which it was performed their exodontia, as well as, the extractions of the primary teeth committed.

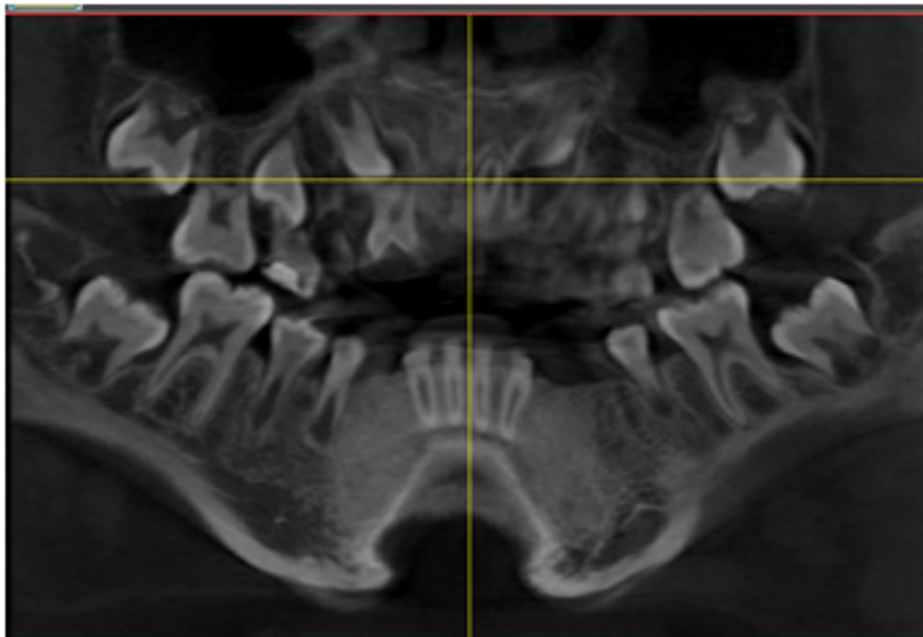
After that, curettage, washing and regularization of the bony margins was performed. At the same time, the autologous blood was centrifuged to obtain the PRF, to which the lyophilized human bone graft (Biograft - Mexico) 3g was added to incorporate the mixture in the cystic cavity, on top of it was covered with a 3x3 resorbable collagen membrane. (Membracel - Argentina), then the flap is replaced and sutured with separate stitches with 3/0 black silk (Unilenesac - Peru). Postoperative indications were analgesic and antibiotic medication: intravenous clindamycin 600mg c / 8h for 2 days, then 300mg tablets c / 8 x 5 days and intravenous ketoprofen 100mg c / 8h x 2 days then tablets c / 8 x 2 days. The immediate postoperative period (24 hours later) did not present infectious or hemorrhagic complications. After 7 days, the stitches were removed.

El control tomográfico fue realizado a los 2 meses posterior a la cirugía. Clínicamente fue observada una herida postoperatoria sin signos de infección y con buen proceso de cicatrización. La Tomografía Cone Beam en corte panorámico revela zona de radiopacidad compatible con neoformación ósea a partir del hueso alveolar, evidenciándose una gran neoformación ósea en las zonas donde se registraba las lesiones con cavidades quísticas (Figura 6 y 7), las pruebas de vitalidad fueron positivas para los dientes adyacentes.

The tomographic control was performed 2 months after surgery. Clinically, a postoperative wound was observed without signs of infection and with a good healing process. The Cone Beam tomography in a panoramic section reveals a radiopacity zone compatible with bone neoformation from the alveolar bone, evidencing a great bone neoformation in the areas where the lesions were recorded with cystic cavities (Figure 6 and 7), the vitality tests were positive for adjacent teeth.

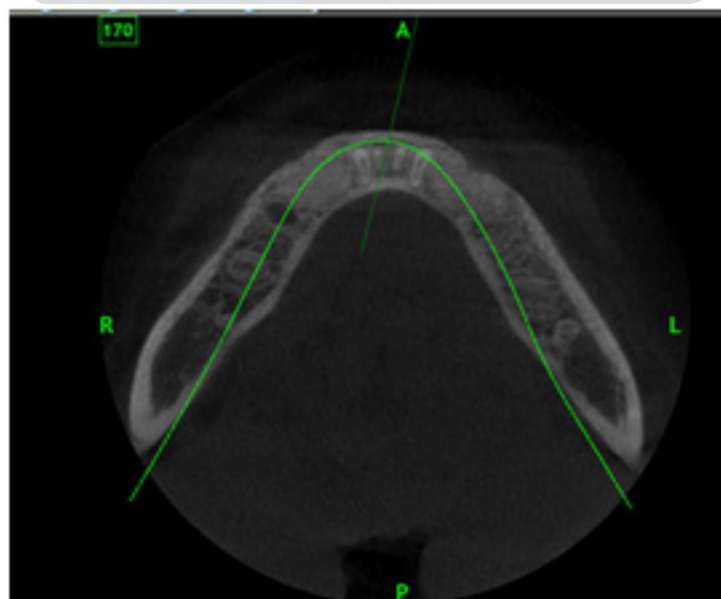
**Figura 6: Control tomográfico 2 meses después de la cirugía**

**Figure 6: Tomographic control 2 months after surgery**



**Figura 7: Corte transversal donde se observa la neoformación ósea**

**Figure 7: Cross section where bone neoformation is observed**





**DISCUSIÓN**

Los quistes dentígeros son lesiones óseas destructivas de origen inflamatorio o residuos embrionarios secundarios a una alteración en el desarrollo (epiteliales, mesenquimales o mixtos), de ocurrencia común en los senos maxilares. Sus variantes más usuales son el quiste radicular, el quiste dentígero y el queratoquiste odontogénico.<sup>12</sup>

El quiste dentígero es un quiste odontogénico que afecta generalmente a dientes impactados, siendo los caninos y terceros molares los más afectados,<sup>4</sup> similar al presente reporte de caso que afectó los caninos permanentes inferiores, pero en proceso de formación radicular.

La mayor incidencia se reporta en pacientes de edades entre 20 y 30 años,<sup>1</sup> siendo poco común encontrar este tipo de quistes en pacientes jóvenes con dentición primaria,<sup>15</sup> así como, en la dentición mixta,<sup>4-6,13,16</sup> el presente caso afecta a un adolescente de 11 años con dentición mixta.

El manejo del quiste dentígero en pacientes pediátricos en función al tamaño del quiste podría considerar una marsupialización, para descomprimir la lesión y realizar la exéresis del quiste, varios autores<sup>3,4,13</sup> refieren que la marsupialización es la mejor elección para el tratamiento del quiste dentígero en niños; sin embargo, ese manejo no es un consenso en la literatura. El tratamiento de elección en este caso fue la enucleación de la lesión con la remoción de los dientes asociados debido al grado de compromiso que tenían, a veces se considera la conservación del diente comprometido, haciendo viable su erupción.<sup>6,13</sup>

La terapia radical e invasiva garantiza la remoción completa de la lesión, lo que reduciría significativamente las tasas de recidiva, evitando así, que remanentes de epitelio quístico sean sepultados in vivo,<sup>3,14</sup> esta recidiva principalmente podría presentarse en pacientes infantiles.<sup>14,15,16</sup>

Por lo manifestado, el tratamiento realizado en el presente reporte de caso fue la enucleación de los quistes con sus respectivos gérmenes dentarios comprometidos, debido a la gran extensión del lecho quirúrgico y al riesgo de una probable fractura mandibular, se optó por realizar la regeneración ósea guiada con plasma rico en fibrina más injerto óseo liofilizado de humano y membrana de colágeno reabsorbible para lograr una correcta neoformación ósea y evitar posibles complicaciones, estos biomateriales son utilizados para interactuar con los sistemas biológicos. La regeneración de defectos óseos maxilares, después de una quistectomía mediante el uso de biomateriales, mejora y acelera la formación de nuevo hueso.

Ello ocasiona en el organismo procesos fisiológicos de comportamientos diferentes como osteogénesis, osteoinducción y osteoconducción.<sup>17</sup> A los dos meses de aplicado los biomateriales mencionados produjeron en el paciente gran neoformación ósea en las zonas donde se localizaban las lesiones quísticas, como lo demuestran también los es-

**DISCUSSION**

The dentigerous cysts are destructive bone lesions from inflammatory origin or embryonic residues secondary to an alteration in development (epithelial, mesenchymal or mixed), common occurrence in the maxillary sinuses. Its most common variants are the radicular cyst, the dentigerous cyst and the odontogenic keratocyst.<sup>12</sup>

The dentigerous cyst is an odontogenic cyst that generally affects impacted teeth, the canines and third molars being the most affected,<sup>4</sup> similar to the present case report that affected the lower permanent canines, but in the process of root formation.

The highest incidence is reported in patients between the ages of 20 and 30,<sup>1</sup> being rare to find this type of cysts in young patients with primary dentition,<sup>15</sup> and in the mixed dentition,<sup>4-6,13,16</sup> the present case affects an 11-year-old teenager with mixed dentition.

The management of the dentigerous cyst in pediatric patients according to the size of the cyst could consider a marsupialization, to decompress the lesion and perform the exeresis of the cyst, several authors<sup>3,4,13</sup> refer that marsupialization is the best choice for the treatment of the dentigerous cyst in children; however, this management is not a consensus in the literature. The choice treatment in this case was the enucleation of the lesion with the removal of the associated teeth due to the degree of commitment they had, sometimes it is considered the conservation of the affected tooth, making its eruption viable.<sup>6,13</sup>

Radical and invasive therapy guarantees complete removal of the lesion, which would significantly reduce the rates of recurrence, thus preventing remnants of cystic epithelium from being buried in vivo,<sup>3,14</sup> this recurrence could mainly occur in childhood patients.<sup>14,15,16</sup>

For the manifested, the treatment performed in this case report was the enucleation of the cysts with their respective dental germs compromised, due to the large extension of the surgical bed and the risk of a probable mandibular fracture, it was decided to perform bone regeneration. guided with fibrin-rich plasma plus lyophilized bone graft from human and reabsorbable collagen membrane to achieve a correct bone neoformation and avoid possible complications, these biomaterials are used to interact with biological systems. The regeneration of maxillary bone defects, after a cystectomy through the use of biomaterials, improves and accelerates the formation of new bone.

This causes physiological processes in the organism of different behaviors such as osteogenesis, osteoinduction and osteoconduction.<sup>17</sup> Two months after the aforementioned biomaterials were applied, they produced a large bone neoformation in the areas where the cystic lesions were located, as shown by the studies Nagaveni et al., 2010<sup>18</sup> who

tudios Nagaveni et al., 2010<sup>18</sup> quienes reportaron al sexto mes una reparación del defecto óseo en un 94%, luego de una quistectomía en niños; Belli et al., 2005<sup>19</sup>, consideran al plasma rico en plaquetas como una opción viable en el tratamiento de regeneración ósea posterior a la quistectomía, ya que proporciona resultados favorables en la cicatrización ósea.

Sin embargo, hay literatura que refiere que, una mejor opción es la cicatrización y regeneración espontánea del hueso luego de la quistectomía, ya que el uso de biomateriales puede llevar a riesgos de infección, rechazo, dehiscencia de la herida y extrusión del material de injerto, lo cual generaría una segunda intervención quirúrgica para eliminar el material injertado, lo que se traduce en una regeneración lenta e incompleta del hueso.<sup>20</sup>

Por lo manifestado, es importante considerar los diferentes tipos de abordaje, así como, el uso de técnicas y biomateriales contemporáneos que permitan ofrecer la mayor tasa de éxito clínico principalmente en los pacientes pediátricos.

### CONCLUSIÓN

Un correcto diagnóstico clínico y tomográfico del quiste dentígero nos permitirá una resolución precisa y eficaz, mediante su enucleación. Cuando el lecho quirúrgico es extenso y pone en riesgo una posible fractura, es importante valorar el uso de biomateriales y la regeneración ósea guiada

### REFERENCIAS / REFERENCES

1. Sapp J, Eversole L, Wysocky G. Compendio de Patología Bucal y Maxilofacial. Harcourt Brace. 1998.
2. Munzenmayer J, Sarzosa M, Giraud J. Quiste dentígero mandibular. Caso clínico. Seguimiento después de 13 años. *Rev Fac Odontol U de C.* 1996; 3(5):37-42.
3. Suresh R, Janardhanan M, Joseph AP, Vinodkumar RB, Peter S. A Rare Case of Dentigerous Cyst in a One Year Old Child: The Earliest Known Reported Occurrence. *Head and Neck Pathol.* 2011; 5:171-4.
4. Romero Y, Jiménez C, Hernández P, Alexis G. Presentación inusual de un quiste dentígero en paciente pediátrico. Reporte de un caso y revisión de la literatura. *Acta Odontológica Venezolana.* 2007; 45(2):1-8.
5. Bonardi JP, Gomes-Ferreira PH, de Freitas-Silva L, Momesso GA, de Oliveira D, Ferreira S, Pereira RD, Souza FÁ. Large Dentigerous Cyst Associated to Maxillary Canine. *L Craniofac Surg.* 2017; 28(1): e96-e97.
6. Pinheiro RS, Castro GF, Roter M, Netto R, Meirelles V Jr, Janini ME, Primo L. An unusual dentigerous cyst in a young child. *Gen Dent.* 2013; 61(2): 62-4.
7. Rebolledo M, Harris J, Higgins E, Molinares L. Cicatrización y regeneración ósea de los maxilares después de una quistectomía: reporte de un caso y revisión de la literatura. *Univ Odontol.* 2011; 30(65): 71-78.
8. Mourão CF, Valiense H, Melo ER, Mourão NB, Maia MD. Obtention of injectable platelets rich-fibrin (i-PRF) and its polymerization with bone graft: technical note. *Rev Col. Bras. Cir.* 2015; 42(6): 421-3.

reported a 94% repair of the bone defect in the sixth month, after a cystectomy in children; Belli et al., 2005<sup>19</sup>, consider platelet-rich plasma as a viable option in the treatment of bone regeneration after cystectomy, since it provides favorable results in bone healing.

However, there is literature that refers that a better option is the healing and spontaneous regeneration of the bone after the cystectomy, since the use of biomaterials can lead to risks of infection, rejection, dehiscence of the wound and extrusion of the graft material, which would generate a second surgical intervention to eliminate the grafted material, which results in a slow and incomplete regeneration of the bone.<sup>20</sup>

For the manifested, it is important to consider the different types of approach, as well as the use of contemporary techniques and biomaterials that offer the highest clinical success rate, mainly in pediatric patients.

### CONCLUSION

A correct clinical and tomographic diagnosis of the dentigerous cyst will allow an accurate and effective resolution, through its enucleation. When the surgical wound is extensive and puts at risk a possible fracture, it is important to assess the use of biomaterials and guided bone regeneration.

9. Bölükbaşı N, Yeniyoğlu S, Tekkesin M, Altunatmaz K. The use of platelet-rich fibrin in combination with biphasic calcium phosphate in the treatment of bone defects: a histologic and histomorphometric study. *Curr Ther Res Clin Exp.* 2013; 75:15-21.
10. Meza-Mauricio, EJ, Lecca-Rojas MP, Correa-Quispilaya E, Rios-Villasis K. Fibrina rica en plaquetas y su aplicación en periodoncia: revisión de literatura. *Rev Estomatol Herediana.* 2014; 24(4): 287-93.
11. Salgado-Peralvo AO, Salgado-García A, Arriba-Fuente L. Nuevas tendencias en regeneración tisular: fibrina rica en plaquetas y leucocitos. *Revista Española de Cirugía Oral y Maxilofacial.* 2017; 39(2):91-8.
12. Caballero HA. Quistes y tumores del maxilar en niños. *Rev Cir Infantil.* 1999; 9(4):205-10.
13. Kirtaniya BC, Sachdev V, Singla A, Sharma AK. Marsupialization: A conservative approach for treating dentigerous cyst in children in the mixed dentition. *J Indian Soc Pedod Prev Dent.* 2010; 28:203-8.
14. Lima ENA, Maia CADM, Gurgel AC, Oliveira PT, Medeiros AMC. Conservative management of dentigerous cyst in a child. *Int J Pediatr Otorhinolaryngol Extra.* 2013; 8 (1): e1-e4.
15. De Andrade Freitas Oliveira LS, Souza DO, Neves FS, dos Santos JN, Campos PS, Crusó-Rebello I. Uncommon dentigerous cyst related to a maxillary lateral incisor in a 03-year-old boy. *Oral Maxillofac Surg.* 2012; 16 (4): 383-8.
16. Issar Y, Kaushal N, Goomer P. Unusual case of concomitant occurrence of Tessier's number 7 cleft and dentigerous cyst. *Contemp Clin Dent.* 2014; 5(3): 402-5.
17. Olivier V, Hivart P, Descamps M, Hardouin P. In vitro culture of large bone substitutes in a new bioreactor: importance of the flow direction. *Biomed Mater.* 2007; 2(3): 174-80.



18. Nagaveni NB, Praveen RB, Umashankar KV, Pranav B, Sreedevi R, Radhika NB. Efficacy of platelet-rich-plasma (PRP) in bone regeneration after cyst enucleation in pediatric patients--a clinical study. *J Clin Pediatr Dent.* 2010; 35 (1): 81-7.
19. Belli E, Longo B, Balestra FM. Autogenous platelet-rich plasma in combination with bovine-derived hydroxyapatite xenograft for treatment of a cystic lesion of the jaw. *J Craniofac Surg.* 2005;16(6): 978-80.
20. Lee JY, Nam H, Park YJ, Lee SJ, Chung CP, Han SB, Lee G. The effects of platelet-rich plasma derived from human umbilical cord blood on the osteogenic differentiation of human dental stem cells. *In Vitro Cell Dev Biol Anim.* 2011; 47(2): 157-64.

**CITE ESTE ARTÍCULO COMO / CITE THIS ARTICLE AS**

Portillo-Flores MV, Reyes-Lecca LF, Padilla-Cáceres TC. Regeneración ósea guiada en tratamiento de quiste dentígero bilateral: Reporte de caso. *Odontología.* 2018; 20(2): 99-109.  
<http://dx.doi.org/10.29166/odontologia.vol20.n2.2018-98-108>