

**DOI:** 10.29166/odontologia.vol22.n1.2020-82-92

**URL:** <http://revistadigital.uce.edu.ec/index.php/odontologia/article/view/2122>

**PÁG:** 82-92

**EDICIÓN:** Volumen 22, numero 1 (2020), Ecuador

**EDITORIAL:** Revista Odontología, Facultad de Odontología,  
Universidad Central del Ecuador

**ISSN:** (on-line) 1390-7468 - (electronico) 1390-9967



**ODONTOLOGÍA**

## REPORTE DE CASO

### Manejo de paciente adulto con mordida abierta anterior por deglución atípica. Reporte de caso

### Adult patient treatment with previous open bite by atypical deglutition. Case report

### Gestão de pacientes adultos com mordida aberta anterior por deglução atípica. Relato de caso

***Rafael González Padilla<sup>1</sup>; Cristina Sánchez Escobar<sup>2</sup>; José David Ortiz Sánchez<sup>3</sup>***

**RECIBIDO:** 18/11/2019 **ACEPTADO:** 29/12/2019 **PUBLICADO:** 01/01/2020

1. Titulado del Instituto Mexicano de Ortodoncia; León, Gto. México.
2. Titulado del Instituto Mexicano de Ortodoncia; León, Gto. México.
3. Profesor del Instituto Mexicano de Ortodoncia; León, Gto. México.

#### **CORRESPONDENCIA**

**Rafael González Padilla**  
León, Gto. México. Titulado del Instituto Mexicano de Ortodoncia.

[evragp@gmail.com](mailto:evragp@gmail.com)

## RESUMEN

La mordida abierta anterior es una maloclusión en que uno o más dientes no alcanzan el plano oclusal y no se establece contacto con sus antagonistas. Su tratamiento es difícil y existe controversia en la necesidad de un abordaje quirúrgico. El presente caso relata el manejo de un paciente femenino de 61 años de edad, atendido en la clínica del Instituto Mexicano de Ortodoncia, que acudió por "separación de sus dientes". La evaluación clínica y radiográfica presentó una clase I esquelética, biprotrusiva, con overbite de -30% con sonrisa baja y no consonante, deglución atípica como factor etiológico que permitió el diagnóstico de mordida abierta anterior. El tratamiento consistió en la colocación de brackets prescripción Roth slot .022 con tubos hasta terceros molares superiores e inferiores, colocando brackets más hacia gingival con respecto al centro de la corona anatómica de ambas arcadas para lograr la extrusión y cierre de la mordida abierta y arco de sonrisa; en centrales a 1.5mm, laterales a 1mm y caninos a 0.5mm. Fue fundamental el uso de topes oclusales posteriores y también de elásticos anteriores cortos y ligeros desde el primer día del tratamiento. Se consiguió la corrección de la posición de los dientes en un tiempo de 18 meses, que además se indujo un cambio en el patrón de deglución. Mediante el plan de tratamiento propuesto se demostró que se puede dar estabilidad a la oclusión y que no todo paciente con mordida abierta es candidato a tratamiento quirúrgico para la corrección de esta maloclusión.

**Palabras clave:** Mordida abierta; maloclusión; deglución, adulto; manejo de caso.

## ABSTRACT

The previous open bite is a malocclusion in which one or more teeth do not get the occlusal plane and no contact is made with their antagonists. Its treatment is difficult and there is controversy in the need for a surgical approach. The present case relates to the management of a 61-year-old female patient, treated at the clinic of the Mexican Institute of Orthodontics, who came for "separation of her teeth." The clinical and radiographic evaluation presented a skeletal class I, biprotrusive, with overbite of -30% with low and non-consonant smile, atypical swallowing as an etiological factor that allowed the diagnosis of anterior open bite. The treatment consisted of the placement of Roth slot .022 prescription brackets with tubes up to upper and lower third molars, placing more gingival braces with respect to the center of the anatomical crown of both arches to achieve extrusion and closure of the open bite and arch of smile; in centrals at 1.5mm, laterals at 1mm and canines at 0.5mm. The use of posterior occlusal bumpers and also of short and light anterior elastics from the first day of treatment was essential. Correction of the position of the teeth was achieved in a period of 18 months, which also induced a change in the swallowing pattern. Through the proposed treatment plan it was shown that occlusion stability can be given and that not every patient with an open bite is a candidate for surgical treatment for the correction of this malocclusion.

**Keywords:** Open bite; malocclusion; swallowing, adult; case management.

## RESUMO

A mordida aberta anterior é uma má oclusão na qual um ou mais dentes não atingem o plano oclusal e não é feito contato com seus antagonistas. Seu tratamento é difícil e há controvérsia na necessidade de uma abordagem cirúrgica. O presente caso refere-se ao tratamento de uma paciente de 61 anos de idade, atendida na clínica do Instituto Mexicano de Ortodontia, que veio pela "separação dos seus dentes". A avaliação clínica e radiográfica apresentou classe esquelética biprotrusiva I, com sobremordida de -30% com sorriso baixo e não consoante, deglutição atípica como fator etiológico que permitiu o diagnóstico de mordida aberta anterior. O tratamento consistiu na colocação de suportes de prescrição Roth .022 com tubos até os terceiros molares superiores e inferiores, colocando os suportes mais voltados para a gengiva em relação ao centro da coroa anatômica de ambos os arcos para obter extrusão e fechamento da mordida e arco aberto de sorriso; nas centrais a 1,5 mm, laterais a 1 mm e caninos a 0,5 mm. O uso de topes oclusais posteriores e também de elásticos anteriores curtos e leves desde o primeiro dia de tratamento foi essencial. A correção da posição dos dentes foi realizada em um período de 18 meses, o que também induziu uma alteração no padrão da deglutição. Através do plano de tratamento proposto, demonstrou-se que a estabilidade da oclusão pode ser dada e que nem todo paciente com mordida aberta é candidato ao tratamento cirúrgico para correção dessa má oclusão.

**Palavras-chave:** Mordida Aberta; Má Oclusão; Deglutição Adulta; Redlato de Caso.



## Introducción

La mordida abierta anterior se define como una maloclusión caracterizada por la desviación en la relación vertical del maxilar y la mandíbula del sector anterior, identificada por una falta de contacto entre segmentos opuestos<sup>1</sup>. En este caso, uno o más dientes no alcanzan el plano oclusal y no se establece contacto con sus antagonistas. Son causadas principalmente por una sobre erupción de los dientes posteriores superiores, un sobre crecimiento vertical del complejo dentoalveolar posterior o una deglución con protrusión lingual. Se aprecia en individuos de cualquier edad con incisivos desplazados, en los que aparece como una adaptación al espacio que existe entre los dientes<sup>1-3</sup>.

Esta maloclusión se desarrolla por la interacción de varios factores etiológicos: variaciones en la erupción dental y en el crecimiento alveolar, desproporción en el crecimiento muscular o incluso una función neuromuscular aberrante relacionada con disfunciones linguales, hábitos orales o ambas. Es decir, la presencia de un patrón hiperdivergente, más una posición lingual anormal (frecuentemente asociada con problemas en las vías aéreas) o hábitos de succión digital, son factores de riesgo para su desarrollo<sup>4,5</sup>.

Hasta hoy no se ha podido determinar el papel exacto de la herencia como factor etiológico de esta maloclusión. Se ha podido establecer una heredabilidad alta en las dimensiones craneofaciales y relativamente baja en las variaciones de los arcos dentarios, pero sigue sin conocerse el impacto que ella pueda tener en la etiología de las mal oclusiones que presentan componentes esqueléticos y dentales<sup>6-7</sup>.

Esta maloclusión causa malestar al paciente dada su ineffectividad funcional, masticatoria, fonética y estética; es una deformidad dentomaxilar difícil de tratar, las recidivas son frecuentes y se requiere un enfoque integral que engloba aspectos funcionales y

## Introduction

The anterior open bite is defined as a malocclusion characterized by the deviation in the vertical relationship of the maxilla and the mandible of the anterior sector, identified by a lack of contact between opposite segments<sup>1</sup>. In this case, one or more teeth do not reach the occlusal plane and no contact is made with their antagonists. They are mainly caused by an over eruption of the upper posterior teeth, a vertical overgrowth of the posterior dentoalveolar complex or a swallowing with lingual protrusion. It is seen in individuals of any age with displaced incisors, in which it appears as an adaptation to the space between the teeth<sup>1-3</sup>.

This malocclusion is developed by the interaction of several etiological factors: variations in dental eruption and alveolar growth, disproportion in muscle growth or even an aberrant neuromuscular function related to lingual dysfunctions, oral habits or both. That is, the presence of a hyperdivergent pattern, plus an abnormal lingual position (frequently associated with airway problems) or digital sucking habits, are risk factors for its development<sup>4,5</sup>.

Until now it has not been possible to determine the exact role of inheritance as an etiological factor of this malocclusion. It has been possible to establish a high heritability in the craniofacial dimensions and relatively low in the variations of the dental arches, but the impact that it may have on the etiology of the bad occlusions that present skeletal and dental components remains unknown<sup>6-7</sup>.

This malocclusion causes discomfort to the patient given its functional, masticatory, phonetic and aesthetic ineffectiveness; It is a difficult-to-treat dentomaxillary deformity, recurrences are frequent and a comprehen-





estéticos<sup>8-10</sup>.

El propósito del presente caso es analizar el manejo mediante aparatología ortodóntica de un paciente adulto con deglución atípica el cual presenta mordida abierta anterior.

### Reporte de caso

Paciente femenino de 61 años de edad, que acude al Instituto Mexicano de Ortodoncia para ser atendido "Por la separación de mis dientes" sin antecedentes de algún tratamiento de ortodoncia previo.

Al examen extraoral se observó una cara de forma ovalada, braquifacial, mentón ligeramente desviado a la derecha y tercio inferior aumentado. El análisis de la sonrisa mostró 40% de la corona clínica y una sonrisa baja, no consonante y compleja, las líneas medias superior e inferior centradas y coincidentes con la línea media facial. (Fig 1.)

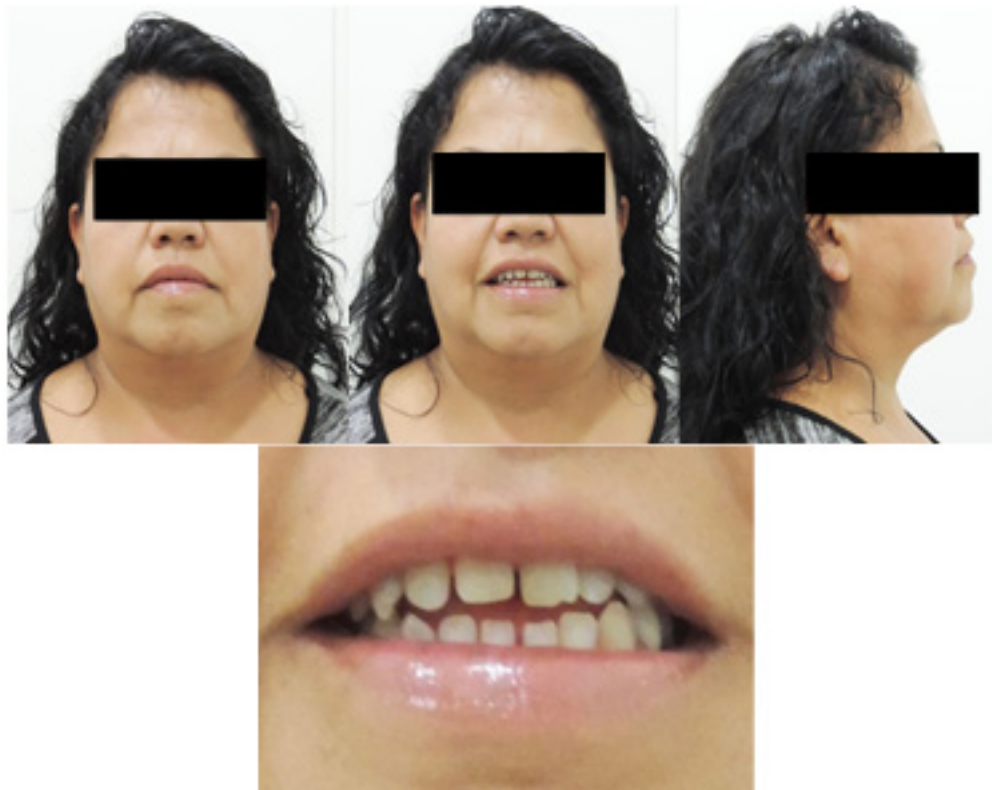sive approach that encompasses functional and aesthetic aspects is required<sup>8-10</sup>.

The purpose of the present case is to analyze the treatment by means of orthodontic appliances of an adult patient with atypical swallowing who has an anterior open bite.

### Case report

A 61-year-old female patient, who goes to the Mexican Institute of Orthodontics to be treated "for the separation of my teeth" without a history of any previous orthodontic treatment.

At the extraoral examination, an oval, brachifacial face, chin slightly deviated to the right and an enlarged lower third were observed. The smile analysis showed 40% of the clinical crown and a low, non-consonant and complex smile, the upper and lower midlines centered and coinciding with the facial midline. (Fig 1.)

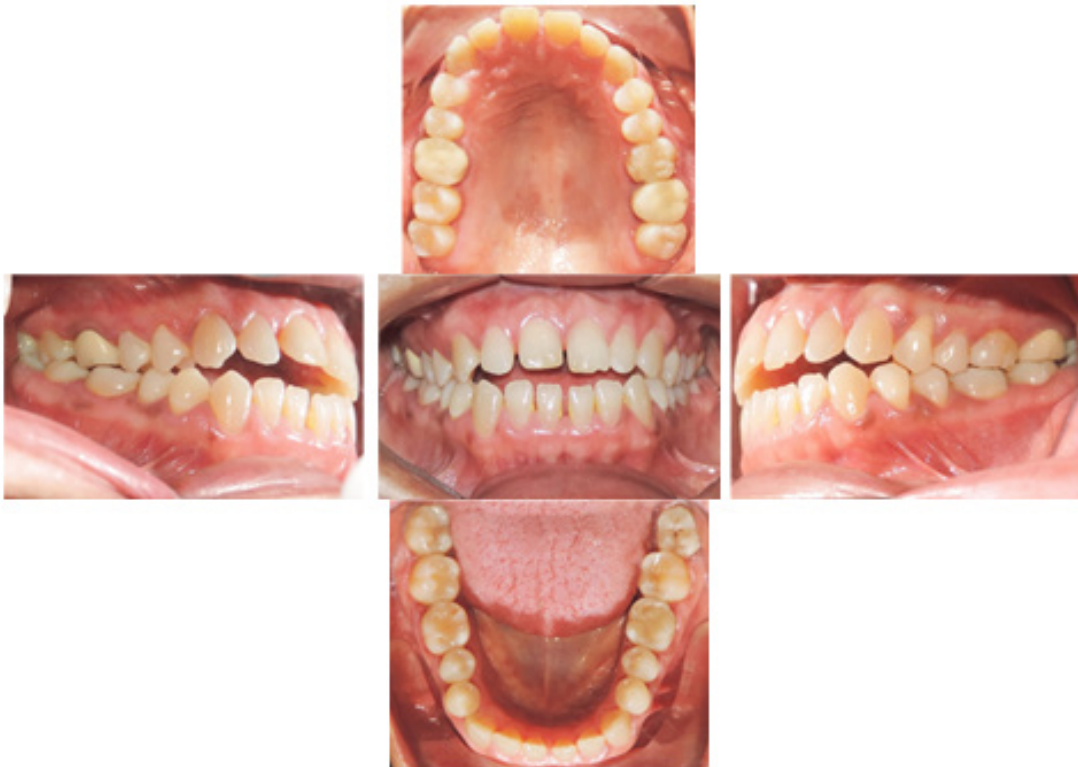

**Figura 1.** Análisis extraoral, análisis de perfil y de sonrisa. Extraoral analysis, profile and smile analysis



En el análisis intraoral se observó la línea media superior e inferior centradas, mordida abierta anterior, inserción de frenillos labiales adecuada. Clase molar I bilateral y Clase Canina II bilateral, curva de Spee de 0,5 mm y recesiones gingivales en órganos dentales 33 y 43. El arco superior e inferior en forma de U, diastemas, presencia de terceros molares y coronas en órganos dentales 16 y 26. (Fig. 2)

In the intraoral analysis, the upper and lower midline centered, anterior open bite, adequate labial frenulum insertion was observed. Bilateral molar class I and bilateral Canine II class, 0,5 mm Spee curve and gingival recessions in dental organs 33 and 43. The upper and lower U-shaped arch, diastemas, presence of third molars and crowns in dental organs 16 and 26 (Fig. 2)

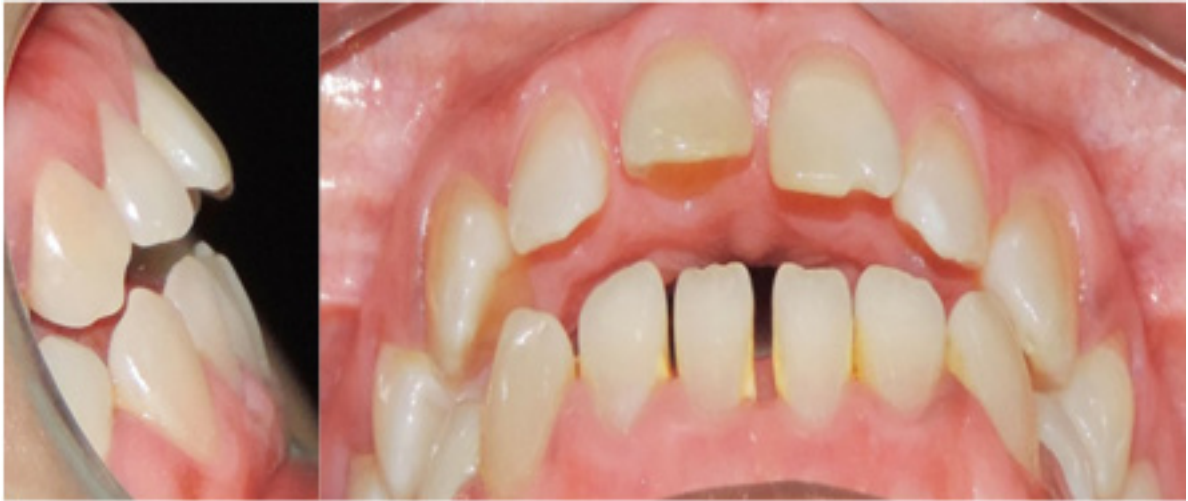

**Figura 2.** Análisis intraoral; Intraoral analysis.

En el análisis de resalte se observó un overjet de + de 2 mm y un overbite de -3 mm (de 11 a 41 como referencia). (Fig. 3)

In the highlight analysis, an overjet of 2 mm and an overbite of -3 mm (11 to 41 as a reference) were observed. (Fig. 3)

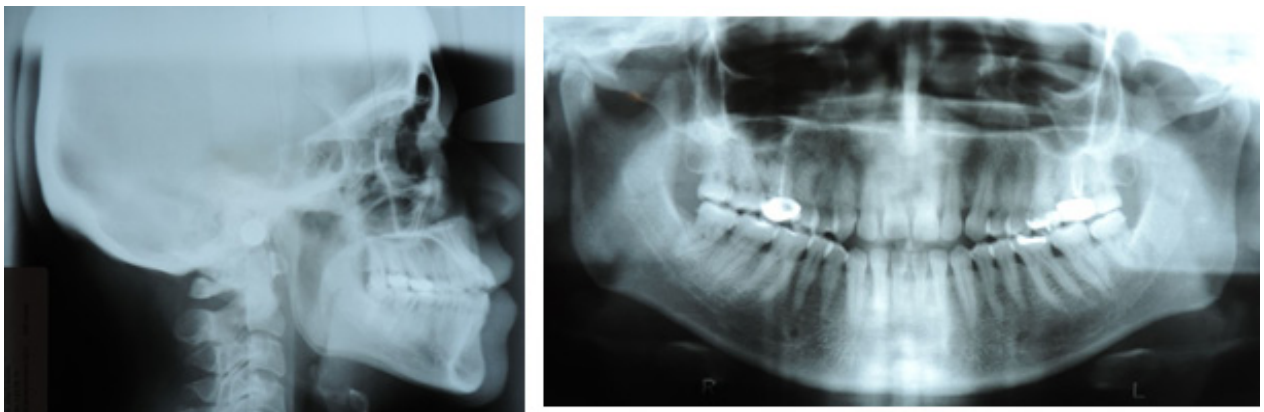




**Figura 3.** Fotografía de resalte que permite observar un overbite negativo. Highlighting photograph that allows to observe a negative overbite.

En la radiografía panorámica se pudo observar una adecuada longitud radicular y buen estado del ligamento periodontal. En la radiografía lateral de cráneo, mediante trazado de Ricketts se observa una Clase I esquelética, biprotusiva, con mordida abierta anterior, crecimiento vertical. (Fig. 4)

In the panoramic radiography an adequate root length and good condition of the periodontal ligament could be observed. On the lateral skull x-ray, a skeletal, biprotusive Class I, with anterior open bite, vertical growth is observed by Ricketts. ( Fig. 4)



**Figura 4.** Radiografía panorámica y lateral de cráneo iniciales. Panoramic and lateral x-ray of initial skull.

Con un diagnóstico de mordida abierta anterior asociada a deglución atípica; se planteó evitar el abordaje quirúrgico; los objetivos del plan de tratamiento ortodóntico fueron: mantener línea media inferior, conformar arcos dentarios, mantener Clase molar I Bilateral y obtener clase Canina I

With a diagnosis of anterior open bite associated with atypical swallowing; He considered avoiding the surgical approach; The objectives of the orthodontic treatment plan were: maintain lower midline, shape dental arches, maintain Bilateral Molar Class I and obtain bilateral Canine I class. Improve pro-

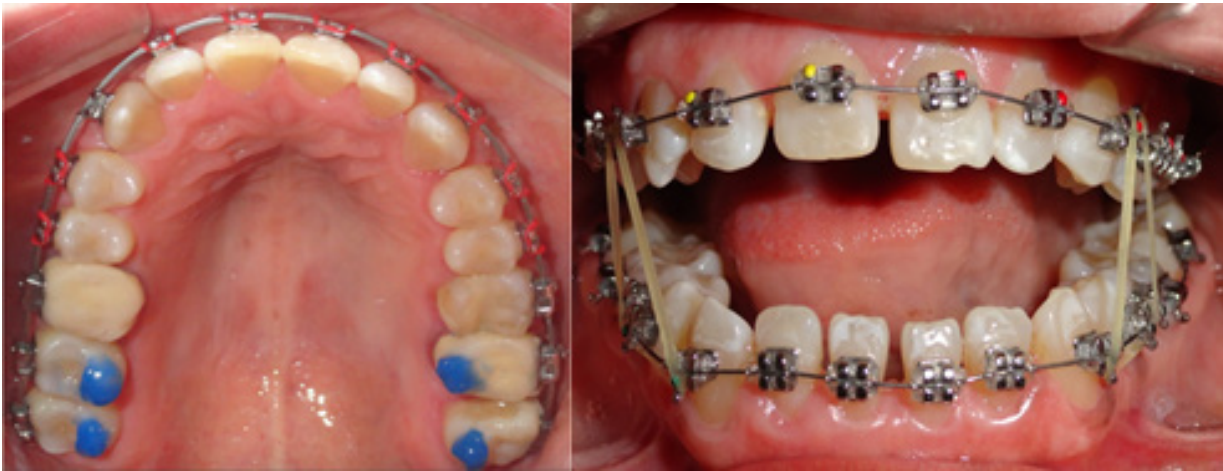

bilateral. Mejorar perfil, obtener sonrisa de arco y mejorar overjet y overbite.

Se realizó "full bonding" de brackets prescripción Roth slot .022 hasta terceros molares superiores e inferiores, colocando brackets en centrales a 1,5 mm, laterales a 1 mm y caninos a 0,5 mm más hacia gingival con respecto al centro de la corona anatómica de ambas arcadas para lograr la extrusión y cierre de la mordida abierta y arco de sonrisa. Fue fundamental el uso de topes oclusales posteriores y también de elásticos anteriores cortos y ligeros (3/16 de 2.5onz) desde el primer día del tratamiento. (Fig. 5)

file, get bow smile and improve overjet and overbite.

"Full bonding" of Roth slot .022 prescription brackets was performed up to upper and lower third molars, placing brackets in centrals at 1.5 mm, laterals at 1 mm and canines at 0.5 mm more towards gingival with respect to the center of the anatomical crown of both arches to achieve extrusion and closure of the open bite and smile arch. The use of posterior occlusal stops and also of short and light anterior elastics (3/16 of 2.5 oz) from the first day of treatment was essential. (Fig. 5)



**Figura 5.** Uso de topes oclusales y de elásticos cortos y ligeros los cuales fueron fundamentales para realizar los objetivos de tratamiento. Use of occlusal stops and short and light elastics, which were essential to achieve the treatment objectives.

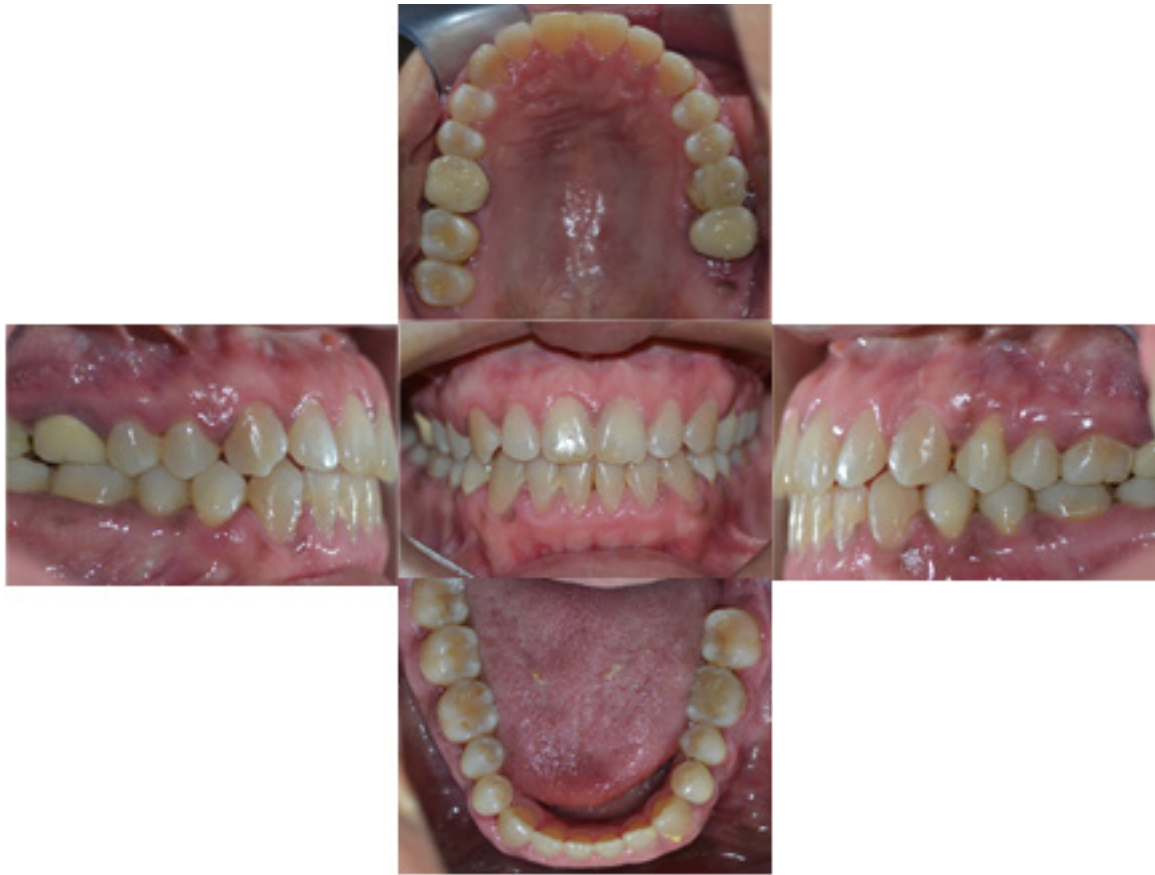### Resultados

Mediante el plan de tratamiento propuesto, se pudo cumplir el objetivo que se tenía planeado en 18 meses, observando que no todo paciente con mordida abierta es candidato a tratamiento quirúrgico y se demostró que se puede lograr como alternativa exitosa un tratamiento ortodóntico. (Figs. 7 y 8)

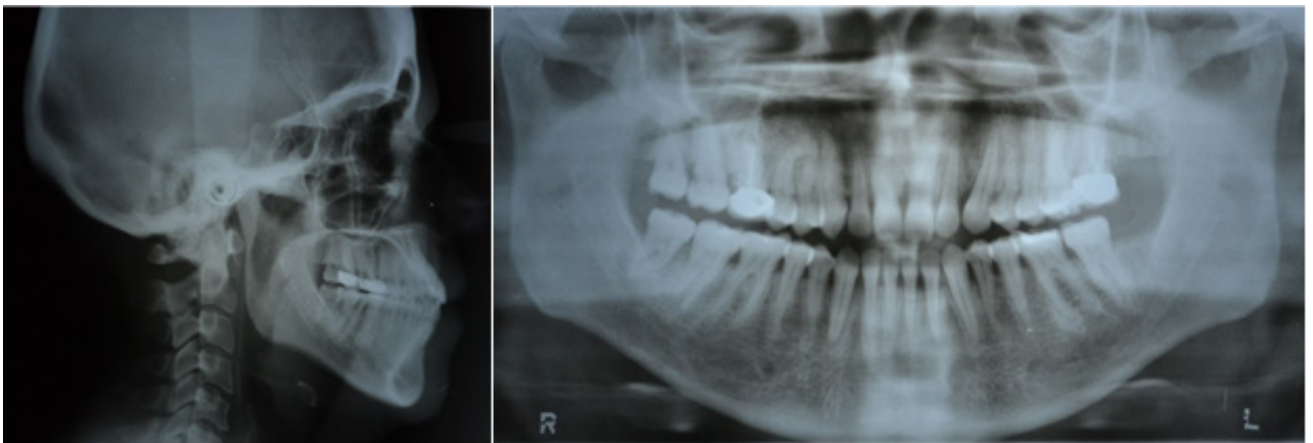
### Results

Through the proposed treatment plan, the objective that was planned in 18 months could be fulfilled, observing that not every patient with an open bite is a candidate for surgical treatment and it was demonstrated that an orthodontic treatment can be achieved as a successful alternative. (Figs. 7 and 8)





**Figura 7.** Resultados finales. Final results



**Figura 8.** Radiografías de resultados finales. X-rays of final results.

### Discusión

La etiología de la mordida abierta anterior es multifactorial e incluye patrones de crecimiento desfavorables. Puede afectar el habla, la deglución, la masticación y la estética.

### Discussion

The etiology of the anterior open bite is multifactorial and includes unfavorable growth patterns. It can affect speech, swallowing, chewing and aesthetics, thus creating in-





tica, creando así condiciones inadecuadas para llevar una vida social normal<sup>11-13</sup>. Autores como Zhou, Tavares y Atac, coinciden en que los pacientes con mordida abierta anterior se ven afectados en la sociedad debido a la baja autoestima, la disminución de los niveles de confianza y los problemas fisiológicos asociados<sup>14-16</sup>.

Para Bennet, debido al potencial de crecimiento y a la colaboración del paciente el tratamiento de las mordidas abiertas, especialmente las asociadas a hábitos en pacientes hiperdivergentes, es conveniente comenzar a edades tempranas<sup>17-18</sup>.

En la literatura se presentan varias opciones de tratamiento, con el objetivo de inhibir los factores mecánicos que mantienen la mordida abierta anterior y/o limitan el crecimiento vertical excesivo de los componentes esqueléticos faciales. Garret<sup>19</sup>, nos menciona que el adecuado control de hábitos a edades tempranas es de gran ayuda, coincidiendo así con lo antes mencionado por Bennet<sup>18</sup>. Sin embargo, menciona también que cuando un paciente llega a la edad adulta sin ningún tratamiento preventivo o interceptivo previo, se debe enfocar el manejo de tratamiento desde el área de ortodoncia o cirugía ortognática según sea el requerimiento<sup>18-19</sup>.

Muchas terapias han sido destinadas a incrementar la estabilidad de los resultados obtenidos en pacientes con mordida abierta, autores como Shapiro<sup>20</sup> recomiendan respecto al hábito de lengua esperar por lo menos dos años antes de retirar la terapia utilizada para obtener una buena función y evitar la recidiva<sup>20-21</sup>.

La corrección de la mordida abierta hecha a través de la ortodoncia fija ha sido reportada con éxito. Y los registros postratamiento muestran los cambios dentoalveolares favorables con este tipo de terapias, como lo reporta Alexander<sup>21</sup> en sus estudios, los cuales han demostrado que solo un 35% de los casos presentan recidiva significativa de la mordida abierta a largo plazo. Según

adequate conditions to lead a normal social life<sup>11-13</sup>. Authors such as Zhou, Tavares and Atac, agree that patients with anterior open bite are affected in society due to low self-esteem, decreased levels of confidence and associated physiological problems<sup>14-16</sup>.

For Bennet, due to the growth potential and the patient's collaboration, the treatment of open bites, especially those associated with habits in hyperdivergent patients, should be started at an early age<sup>17-18</sup>.

Several treatment options are presented in the literature, with the aim of inhibiting the mechanical factors that maintain the anterior open bite and / or limit the excessive vertical growth of facial skeletal components. Garret<sup>19</sup> mentions that the adequate control of habits at an early age is very helpful, coinciding with the aforementioned by Bennet<sup>18</sup>. However, he also mentions that when a patient reaches adulthood without any previous preventive or interceptive treatment, the management of treatment from the area of orthodontics or orthognathic surgery should be focused as required<sup>18-19</sup>.

Many therapies have been aimed at increasing the stability of the results obtained in patients with open bite, authors such as Shapiro<sup>20</sup> recommend that the habit of tongue wait at least two years before withdrawing the therapy used to obtain a good function and prevent recurrence<sup>20-21</sup>.

The correction of the open bite made through fixed orthodontics has been reported successfully. And the post-treatment records show favorable dentoalveolar changes with this type of therapy, as Alexander<sup>21</sup> reports in his studies, which have shown that only 35% of cases show significant recurrence of long-term open bite. According to López<sup>22</sup>, it is very important to note that the stability





López<sup>22</sup>, es muy importante señalar que se debe mantener la estabilidad de los resultados obtenidos y el control de los factores que causaron la maloclusión, ya que hay que tener presente que en los casos de pacientes con mordida abierta la estabilidad sigue siendo poco predecible<sup>21-22</sup>.

Finalmente, se debe conocer los principios y límites ortognáticos en el movimiento de ortodoncia, así como también un correcto manejo miofuncional, sobre todo en la presencia de malos hábitos orales como es la deglución atípica.

### Conclusiones

La deglución atípica con protrusión dental genera desplazamiento de los incisivos por la incorrecta posición de la lengua. Por ello, se deduce que la corrección de la posición de los dientes debería inducir un cambio en el patrón de deglución, como suele ocurrir en realidad. Se demostró que con el tratamiento aplicado no es necesario la cirugía para la corrección de mordida abierta, y se puede dar estabilidad a la oclusión, además de mejorar factores estéticos y funcionales del paciente.

### Bibliografía

1. Proffit W, Fields H, Sarver D. Ortodoncia Contemporánea 5ta. Edición, España, Elsevier. 2014.
2. Moreno Sinovas E, Halabi Díaz T, Alió Sanz JJ. Tratamiento temprano vs tratamiento tardío. ¿Cuándo actuar? Parte I. Clase II y Mordida Abierta. Ortodoncia Clínica. 2009; 12(1):21-33.
3. Oliveira AC, Almeida Pordeush I, Silva Torres C, Torres M. Feeding and nonnutritive sucking habits and prevalence of open bite and crossbite in children/adolescent with Down Syndrome. Angle Orthodontist. 2010;80(4): 748-52
4. Ramírez Mendoza J, Bulnes López RM, Guzmán León R, Torres López JE, Priego Álvarez HR. Características y alteraciones de la oclusión en la dentición primaria en preescolares de 3 a 6 años en Tabasco, México. Odontol Pediatr. 2011; 10(1): 6-12.
5. Thilander B, Peña L y colaboradores. Prevalence of malocclusion and orthodontic treatment need in children and adolescents in Bogotá, Colombia. An epidemiological study related to different stages of dental development. European J of Or-

of the results obtained and the control of the factors that caused the malocclusion must be maintained, since it must be borne in mind that in the cases of patients with open bite the stability is still not predictable<sup>21-22</sup>.

Finally, it is necessary to know the orthognathic principles and limits in the orthodontic movement, as well as a correct myofunctional management, especially in the presence of bad oral habits such as atypical swallowing.

### Conclusions

Atypical swallowing with dental protrusion generates displacement of the incisors due to the incorrect position of the tongue. Therefore, it follows that correcting the position of the teeth should induce a change in the swallowing pattern, as is usually the case. It was shown that the treatment applied do not need surgery to correct open bite, and can provide stability to occlusion, other factors to improve the aesthetic and functional patient.

6. Cozza P, Baccetti T, Franchi L, Toffol L, McNamara Jr. Mandibular Changes produced by Functional appliances in Class II Malocclusion: A sistematic Review. AJO. 2008; (5): 8.
7. Thilander B, Peña L y colaboradores. Prevalence of malocclusion and orthodontic treatment need in children and adolescents in Bogotá, Colombia. An epidemiological study related to different stages of dental development. European J of Orthod. 2011; 23: 153-67.
8. Proffit WR, Fields HN, Maray LL. Prevalence of malocclusion and orthodontic treatment need in the United States: estimates from the NHAMES III Survey. Int J Orthognath Surg. 2003; 13 (2):97-106.
9. Cangialosi TJ. Skeletal morphologic features of anterior open bite. Am J Orthod. 2008; 5:28-36.
10. Proffit WR. The timing of early treatment: an overview. Am J Orthod Dentofac Orthop. 2001; 129(4):47-9.
11. Ngan P, Fields HW. Open bite: a review of etio-





- logy and management. *PediatrDent.* 1997 Mar-Apr;19(2):91-8.
12. Cozza P, Baccetti T, Franchi L, Mucedero M, Polimeni A. Sucking habits and facial hyperdivergency as risk factors for anterior open bite in the mixed dentition. *Am J Orthod Dentofacial Orthop.* 2005 Oct;128(4):517-9.
  13. Xin N, Tao W, Ashwin D, Jinlin S. Establishment of integral biomechanical
  14. Zhou Y, Li Z, Wang X, Zou B, Zhou Y. Progressive changes in patients with skeletal Class III malocclusion treated by 2-jaw surgery with minimal and conventional presurgical orthodontics: a comparative study. *Am J Orthod Dentofacial Orthop.* 2016 Feb;149(2):244-52.
  15. Tavares CAE, Allgayer S, Calvete ED, Polido WD. Orthodontic treatment for a patient with advanced periodontal disease: 11-year follow-up. *Am J Orthod Dentofacial Orthop.* 2013 Sept;144(3):455-65.
  16. Ataç M, Asvaroğlu K, Yücel E. Prospective evaluation of quality of life in orthognathic surgery patients. *Int J Oral Maxillofac Surg.* 2015;44(1 Suppl 1):e31.
  17. Marwat HJ, Amin B, Khan A. Frequency of anterior open bite patients reporting to AFID, RAWAL-PINDI. *Pakistan Oral & Dental Journal.* 2009; 281(1): 71-4.
  18. Bennet Greg and col Efficacy of Open-Bite Treatment with the Thera-spoon. *JCO* 1999 33:5, 283-285.
  19. Garrett J, Araujo E, Baker C. Open-bite treatment with vertical control and tongue reeducation. *Am J Orthod Dentofacial Orthop.* 2016 Feb;149(2):269-76.
  20. Shapiro Peter. Stability of open bite treatment. *Am J Orthod Dentofacial Orthop* 2002;121:566-8.
  21. Alexander Charles Open bite, dental alveolar protrusion, Class I malocclusion: A successful treatment result *Am J Orthod Dentofacial Orthop* 1999;116:494-500
  22. Lopez-Gavito G, Wallen TR, Little RM, Joondeph DR. Anterior open bite malocclusions: a longitudinal 10-year postretention evaluation of orthodontically treated patients. *Am J Orthod* 1985;87:175-86.

## CONTRIBUCIÓN DE LOS AUTORES

**PADILLA R,** Redacción del manuscrito: Concepción y diseño del trabajo.

**ESCOBAR C,** Redacción del manuscrito: Concepción y diseño del trabajo.

**ORTIZ J,** Redacción del manuscrito: Aprobación de su versión final.



Rafael González Padilla;  
Cristina Sánchez Escobar;  
José David Ortiz Sánchez;

<https://orcid.org/0000-0002-1865-5924>  
<https://orcid.org/0000-0002-3006-6698>  
<https://orcid.org/0000-0002-4628-6118>



RECONOCIMIENTO-NOCOMERCIAL-COMPARTIRIGUAL  
CC BY-NC-SA

ESTA LICENCIA PERMITE A OTROS ENTREMEZCLAR, AJUSTAR Y CONSTRUIR A PARTIR DE SU OBRA CON FINES NO COMERCIALES, SIEMPRE Y CUANDO LE RECONOZCAN LA AUTORÍA Y SUS NUEVAS CREACIONES ESTÉN BAJO UNA LICENCIA CON LOS MISMOS TÉRMINOS

